Transplantations-Versuche

an

Hartgebilden des Integuments und der Mundschleimhaut bei Teleostiern und Amphibien.

Inaugural-Dissertation

zur

Erlangung der Doktorwürde

einer

hohen philosophischen Fakultät

der

Universität Basel

vorgelegt von

Otto Gross.

Basel, 1906
Friedrich Reinhardt, Universitäts-Buchdruckerei
St. Albanvorstadt 15.

Transplantations-Versuche

an

Hartgebilden des Integuments und der Mundschleimhaut bei Teleostiern und Amphibien.

Inaugural-Dissertation

zur

Erlangung der Doktorwürde

einer

hohen philosophischen Fakultät

der

Universität Basel

vorgelegt von

Otto Gross.

Basel, 1906
Friedrich Reinhardt, Universitäts-Buchdruckerei
St. Albanvorstadt 15.

Genehmigt von der mathematisch-naturwissenschaftlichen Abteilung der philosophischen Fakultät auf Antrag der Herren Proff. Drs. Fr. Zschokke und Rud. Burckhardt.

Basel, den 23. Juni 1905.

K. Von der Mühll, Dekan.

EINLEITUNG.

Unsere auf vergleichendem Wege gewonnenen Anschauungen über die Verwandtschaft der Tiere und ihrer Gewebe haben im letzten Decennium auf dem Wege der Kontrolle durch das Experiment mannigfache Wandlungen erfahren. Die Versuche Borns haben uns mit Verhältnissen vertraut gemacht, die ohne den scharfen, experimentellen Beweis für unmöglich gehalten worden wären; und auch die erfolgreichen Arbeiten auf anderen Gebieten der Entwicklungsmechanik haben uns Möglichkeiten eröffnet, an die bis dahin kaum gedacht worden war. Andererseits sind die Möglichkeiten noch keineswegs erschöpft. Ich habe daher mit der Absicht, Tierformen dem Experiment zu unterwerfen, die für Transplantationsexperimente noch wenig benützt waren, diejenige verbunden, Gewebeformen, deren praktische Bedeutung unbestreitbar ist, hierbei zu verwenden, nämlich Hartgebilde des Integuments und der Mundschleimhaut, speziell die Kieferzähne und deren Mutterboden.

Zu vorliegender Studie wurde ich angeregt durch meinen verehrten Lehrer, Herrn Professor Dr. Rud. Burckhardt, der, in seiner Arbeit im Hertwig'schen Handbuch der vergleichenden und experimentellen Entwicklungsgeschichte der Wirbeltiere: „Ueber die Entwicklungsgeschichte der Verknöcherungen des Integuments und der Mundhöhle der Wirbeltiere" zur Lösung einiger entwicklungsgeschichtlicher Fragen dieser Verknöcherungen das Experiment empfiehlt: „Während sich somit vom Standpunkt der Wirbeltierphylogenie eine Entwicklungsgeschichte der Verknöcherungen des Integuments und der Mundschleimhaut als äusserst fruchtbar erweist, hat sie bisher für wachstumsphysiologische Probleme nicht entfernt ähnliche Bedeutung erreicht. Experimentelle Eingriffe in diesen Prozess haben noch nicht stattgefunden; sie scheinen auch vorläufig zu wenig versprechend. Immerhin ist nicht abzusehen, welche Resultate sie unter Umständen reifen könnten. Manche der schwebenden Fragen über die Ausscheidung von Hartsubstanzen dürften vielleicht auf diesem Wege zur Entscheidung zu bringen sein."

Die Objekte, die ich wählte, waren teils dadurch gegeben, dass sie sich in genügender Anzahl beschaffen liessen, teils dadurch, dass sie entsprechend ihrer Stellung im zoologischen System — dies gilt namentlich für die Salmoniden und Tritonen — versprachen, sich für Regeneration besonders zu eignen. Ausserdem galt es, den Wert von Teleostiermaterial für solche Experimente zu prüfen, da bisher

diese noch so wenig hiezu verwendet worden waren. Endlich konnte das Verhalten der den Teleostiern eigentümlichen Flossenstrahlen nur an ihnen studiert werden.

Die Transplantationen wurden an folgenden Arten unternommen:

1. Transplantation des Unterkieferstücks eines Embryo von Trutta fario in den Rücken eines solchen.

2. Transplantation des Unterkieferstückes eines Embryo von Trutta fario in die Mundschleimhaut von Gobio fluviatilis.

3. Transplantation des Unterkieferstückes einer Larve von Salamandra maculosa in den Rücken eines Embryo von Trutta fario.

4. Transplantation des Unterkieferstückes eines Embryo von Trutta fario in den Rücken eines älteren Larvenstadiums von Salamandra maculosa.

5. Transplantation des Unterkieferstückes eines älteren Embryo von Trutta fario in die Rückenmuskulatur von Cyprinus auratus.

6. Transplantation eines Stückes der Schwanzflosse von Perca fluviatilis in den Rücken von Cyprinus auratus.

Zunächst beabsichtigte ich einfach zu beobachten und zu beschreiben, wie sich bei diesen Transplantationen die Gewebe gegeneinander verhielten, insbesondere die Hartgebilde. Sodann waren diese Beobachtungen zu deuten und zwar einmal vom Standpunkt der Regenerationsphysiologie, dann aber auch mit Rücksicht darauf, wie weit etwa die Erzeugung von Hartgebilden innerhalb höherer Vertebraten aus solchen Versuchen Hoffnungen schöpfen kann.

Denn es wäre von allergrösster Bedeutung, wenn es gelänge, ähnlich wie Hautstücke auch Zahnknospen zu transplantieren und wenn speziell für die Transplantation auf den Menschen nicht menschliches, sondern auch tierisches Material in Betracht kommen könnte. Auf die höheren Vertebraten habe ich meine Versuche zwar nicht ausgedehnt; daher bleibt dieses Feld weiterer Untersuchung offen. Aber die Möglichkeit, dass bei geeigneten Reizen eine in Entwicklung befindliche Zahnknospe dort ihr Wachstum fortsetzen könnte, erscheint nicht ausgeschlossen.

Bei der Beschaffung des Materials war mir die kaiserliche Fischzuchtanstalt in Hüningen behilflich, ferner standen mir die Einrichtungen, welche das Polizeidepartement Basel im Dienste der Fischzucht eingerichtet hat, zur Verfügung.

Es sei mir an dieser Stelle gestattet, dem Direktor des zoologischen Instituts, Herrn Professor Dr. F. Zschokke, für das freundliche Wohlwollen, das er meiner Arbeit entgegengebracht hat, bestens zu danken; insbesondere aber bin ich Herrn Professor Dr. Rud. Burckhardt für die Anregung zu vorliegender Arbeit und für den immerwährenden Beistand, den er mir bei ihrer Ausführung zu Teil werden liess, zu Dank verpflichtet.

Transplantation eines Unterkiefers eines Embryo von Trutta fario von 121 Tagen in den Rücken eines solchen von 140 Tagen.

Dauer der Implantation: 14 Tage.

Sagittalschicht durch den Rücken eines normalen Objektes vom Alter des Versuchstieres.

Die Epithelschicht, welche die Muskulatur bedeckt, ist dünn; sie besteht aus 2 bis 3 Schichten mässig grosser, typischer Epithelzellen mit ziemlich mächtigen Kernen. Gegen die Muskulatur ist das Epithel durch eine deutliche Basalmembran abgegrenzt; in der Arbeit von Nusbaum und Sidoriak über Regenerationsvorgänge bei Forellenembryonen nehmen die Verfasser an, dass die dünne, homogene Lamelle zwischen Epithel und Muskulatur nicht als Basalmembran dem ersteren zugehöre, sondern dass wir es mit der Cutis zu tun hätten; es liegt kein Grund vor, dieser Deutung entgegen zu treten und es wird also im folgenden immer von der Cutislamelle die Rede sein. An ihr anliegend folgen sich in kurzen Abständen Pigmenthäufchen. Die Muskulatur zeigt die Myomeren deutlich getrennt durch die Ligamenta intermuscularia. Ueber die Anordnung der Rückenmuskulatur konnte ich an Sagittalschnitten mit den Angaben von Nusbaum und Sidoriak Uebereinstimmendes konstatieren. Die Muskelsegmente sind an der Dorsal- und an der Ventralseite des Körpers sichtbar; sie treten auf beiden Seiten in Form von Bündeln auf, an denen je 2 Teile zu unterscheiden sind: ein der Körperdecke zugewendeter, peripherer Teil und ein der Chorda, resp. dem Rückenmark näher liegender, zentraler Teil; die beiden Teile sind auf beiden Seiten des Körpers in einem spitzen Winkel zu einander gestellt, wobei die Spitze des Winkels kaudalwärts schaut. Die Querstreifung der Fasern mit den dunkeln, breitern und den hellen, schmäleren Querbändern ist deutlich sichtbar; sehr scharf bieten sich die Fibrillen dar, auch die Kerne liegen klar zu Tage und zeigen an einigen Stellen mitotische Teilung. Das Sarcolemm ist oft sehr scharf abgehoben, infolge der durch die Konservierung herbeigeführten Auseinanderzerrung einzelner Fasergruppen. Die einzelnen Fasern sind durch das Perimysium aneinander gelagert. Bei dem experimentell verfolgten Fall kommen nur die Segmente der Doralseite in Betracht.

Die sagittale Schnittführung ist im allgemeinen nicht genau parallel der Medianebene, sondern schräg zu ihr; es findet sich des-

halb auf gewissen Schnitten der Fall, wo rostralwärts von der Chorda noch nichts getroffen ist, sondern die Muskulatur den ganzen dorsalen Teil ausfüllt: ventral von ihr liegt die Vorniere. Im äussersten Querschnitt sind sodann auch die untern Wirbelbogen getroffen; die Querschnitte nehmen in der kaudalen Partie des Schnittes zu, von ihnen aus durchziehen die Ligamenta muscularia die Muskelbündel. An der Chorda lassen sich die drei Schichten, innere, meist faserige Scheide, elastische Membran und skeletogene Schicht, nicht deutlich unterscheiden.

Frontalschicht durch den Unterkiefer eines normalen Embryo von ungefähr 123 Tagen, wie er als Implantat gedient hat.

Meckel'scher Knorpel.

Es soll zunächst ein Schnitt der ventralen Kieferhälfte beschrieben werden, auf dem noch keine Zahnanlagen, wohl aber der Meckel'sche Knorpel getroffen ist.

Masse des Unterkieferstückes:

Länge, in der Medianlinie gemessen: 1 mm.
Breite, in der Amputationsebene gemessen: 1,5 mm.
Abstand zwischen den Meckel'schen Knorpeln: 0,5 mm.
Durchmesser der Meckel'schen Knorpel: 0,25 mm.

Die Epithelschicht, welche die Unterkieferspitze hier bekleidet, ist mächtiger als an den übrigen Stellen; sie wird von 5—7 Zellenlagen aufgeschichtet. Die Zellen sind klein aber grosskernig und dicht gestellt. Am dichtesten stehen sie an den am meisten rostralwärts gelegenen Partien, auch ist hier die ganze Zellschicht dicker als nach hinten zu. Im ganzen Bereiche des Epithelsaumes sind grosse, drüsige Zellen zwischen die Epithelzellen eingestreut, nur am rostralen Ende fehlen sie. Der Cutislamelle liegen, dicht einander folgend, Pigmentzellen an, an einigen Stellen ein nahezu kontinuierliches Band bildend. An der Ventralfläche des Unterkiefers zeigen die Epithelzellen dieselbe Form, wie an den übrigen Stellen; auffallend ist die bedeutend vergrösserte Anzahl der grossen, runden Drüsenzellen, die oft hart aneinander liegen, ohne gewöhnliche Epithelien dazwischen. Die Epithelzellen sind zweifellos in energischer Teilung begriffen, vielleicht hat neben dem mitotischen Wege auch der direkte Anteil an der Vermehrung. Pigmentzellen liegen zahlreich zwischen die Epithelzellen eingestreut, doch sind sie an dieser Stelle kleiner, als diejenigen, die längs der Cutislamelle liegen.

Die Bindegewebeschicht zwischen Epithelsaum und der Dentalia ist ein lockeres Gewebe mit einfachen Zellen. Das Bindegewebe ist ein sogenanntes gallertartiges: eine grosse Menge ungeformter Grundsubstanz schliesst feine Bindegewebebündel und runde, oder sternförmig verästelte Zellen ein; die Bündel bestehen aus Fibrillen, die durch eine geringe Menge ungeformter Kittsubstanz verbunden werden.

Im Meckel'schen Knorpel sind die Knorpelzellen gross und liegen dicht gedrängt und zahlreich in der spärlichen Grundsubstanz. An der Symphyse bei dem Knorpel hat es den Anschein, als ob die Bildung der Knorpelzellen aus den Bindegewebezellen erfolge; so dicht drängen sich die letzteren um die Symphyse und scheinen beidseitig in die Knorpel zu wandern. Im übrigen ist der Meckel'sche Knorpel bereits in dem Stadium, da er sich nicht mehr durch direkte, sondern durch mitotische Teilung der Knorpelzellen vergrössert; vereinzelte Mitosen lassen sich feststellen. An günstigen Stellen des Präparates lässt sich auch die feinere Struktur des Kernapparates beobachten; es tritt das feinfädige Chromatingerüst desselben hervor und unter ganz günstigen Bedingungen zeigt sich auch der Nucleolus. Das Stadium der Knorpelentwicklung ist ferner soweit vorgeschritten, dass die Zellen in Knorpelhöhlen eingeschlossen sind; darinnen können sie bis zu zwei und drei liegen; am grössten sind die Knorpelhöhlen im Innern des Knorpels. In einer Zelle können auch mehrere Kerne vorkommen.

Von den Dentalia sind erst die äussersten Schichten angelegt. Das Gewebe ist noch nicht eigentliches Knochengewebe, es sind in den als Streifen erscheinenden, die Meckel'schen Knorpel als schmales Band umziehenden Anlagen des Dentale noch keine Zellen sichtbar.

Was die Einreihung des Gewebes des Dentale unter die Hartgewebe anbetrifft, so folge ich darin Burckhardt, der nach Kölliker in seinem Teil des Hertwig'schen Handbuches: „Ueber die Hartgebilde des Integuments und der Mundschleimhaut," das im vorliegenden Fall beobachtete Dentale-Gewebe folgendermassen in das System der mesodermalen Hartsubstanzen einreiht:

Echte Hartgewebe: Verkalkung unter Einlagerung des Kalkes innerhalb der organischen Substanz des Bindegewebes.

A. Ohne Einschlüsse:

1.

2. Ohne Kanäle, im Mesodern entstehend:

osteoides Gewebe.

Auf die Entstehung des Dentale komme ich weiter unten zu sprechen, vorläufig genüge die Feststellung, dass die durch die van Gieson'sche Lösung intensiv rot gefärbte Dentale-Lamelle keine Zelleneinschlüsse besitzt, sondern sich als reine Verkalkung der Grundsubstanz darbietet und zugleich die sogenannten Konturlinien oder Schichtungsstreifen, herrührend von den leimgebenden Fibrillen, aufweist.

Kaudalwärts von dem scheinbar knorpelbildenden Bindegewebe spannt sich zwischen den beiden Kieferästen ein Muskel aus, der Musculus transversus maxillae inferioris dessen Bündel, aus quergestreiften Muskelfasern bestehend, senkrecht zur Medianebene gestellt sind; zwischen den Muskelfasern liegen zerstreut länglich ovale Bindegewebezellen. Die Histologie der einzelnen Faser hat unter der Kon-

servierung wenig gelitten; auch das Gesamtbild des Muskels ist ein ziemlich ungestörtes. Die Kerne der Muskelfasern liegen parallel der Längsachse der Faser an der Oberfläche unter dem Sarcolemm; einige derselben sieht man in mitotischer Teilung stehen.

Kaudal rostralwärts verläuft in zwei Bündeln der Musculus geniohyoideus, dessen Fasern in der Längsrichtung des Unterkiefers verlaufen. Er entspringt kaudalwärts vom transversus und verläuft nach vorn in der ventralen Partie des Unterkiefers; seine Fasern kreuzen sich am rostralen Ende und lassen zwei Bündel gegen den musculus transversus verlaufen. Der Musculus geniohyoideus ist ein bedeutend schwächerer als der transversus; er zieht als dünner Strang kaudal — rostralwärts, allmälig etwas breiter werdend, aber nicht etwa die Zahl seiner Fasern vermehrend, sondern nur den Zusammenhang derselben lockernd; die einzelnen Fasern sind schmäler als die des transversus.

Schnitt durch die Region der Zahnanlagen des Unterkiefers.

Am rostralen Ende ist die Cutislamelle deutlich zu sehen. Die Zahnanlagen treten in zwei Reihen auf, wovon die vordere zum Teil aus schon sich abstossenden, zum Teil aus funktionierenden Zähnen besteht, und die hintere die Ersatzreihe bildet. Die Zahnanlagen sind von locker gebettetem Bindegewebezellen umgeben. Die kaudale Begrenzung des Unterkieferbogens bildet ein schmales Band von Epithelzellen, die zu zwei bis drei geschichtet sind; zwischen den beiden Aesten des Unterkiefers liegen Bindegewebepartien, welche die Bedeckung des Musculus transversus bilden.

Es sei nun nicht unterlassen, an dieser Stelle in den Hauptsachen auf die Controverse einzutreten, die vor kurzem ein Ende gefunden haben dürfte und die zum Gegenstand die Genese des Dentale hat; denn, da die bei den Versuchen verwendeten Tiere noch der Embryonalstufe zugehören, war es am Platze, über den schon lange streitigen Punkt Klarheit zu haben. Gegenbaur war der erste, der in neuerer Zeit die alte Frage der Knochenbildung wieder aufgenommen hat. Die Knochenstücke werden nicht mehr als etwas Gegebenes, Unveränderliches aufgefasst, sondern als Organe, mit einer Geschichte ihrer Entstehung, und die verschiedenen Zustände, in denen uns die einzelnen Knochen bei verschiedenen Tierformen erscheinen, werden als die einzelnen Etappen dieser Geschichte angesehen und aneinandergereiht. Das Streitobjekt ist die Auffassung Hertwig's über die Entstehung des Dentale, überhaupt der zahntragenden Mundhöhlenknochen; nach Hertwig haben die Mundhöhlenknochen, soweit sie zahntragend sind oder waren, ihre Entstehung der Verschmelzung von Zahnsockeln zu danken. Somit wäre das Dentale der Teleostier auch aus den phylogenetisch älteren Bildungen der Zähne hervorgegangen.

Gaupp stellt sich auch auf den Standpunkt Hertwig's, jedoch etwas vorsichtig, indem er sagt: „Für die Knochen der Mundhöhle

ist es durch O. Hertwig sehr wahrscheinlich gemacht worden, dass sie ihrer ersten Entstehung nach in Verbindung mit Zahnbildungen gebracht werden müssen.

Ob dabei wirklich die Konkrezenztheorie in der Form, wie Hertwig sie aufgestellt hat, zutreffend ist, mag unerörtert bleiben. Jedenfalls kann ich mich darin auf Hertwig's Standpunkt stellen, dass die Mundhöhlenknochen in der Schleimhaut im Dienste der Zähne entstanden.

Ob dies für alle zutrifft, ist vielleicht auch noch nicht ganz sicher, so ist die Genese des Os transversum der Reptilien noch nicht klar."

Es steht jedenfalls das eine fest, dass bei dem Prozesse der Ausscheidung von Hartsubstanzen die jeweiligen Ursachen der Ausscheidung so sehr von den speziellen funktionellen und architektonischen Bedingungen des zu ossifizierenden Organteiles abhängig gemacht sind, dass nur mit äusserster Vorsicht von homologen Knochen verschiedener Tierklassen gesprochen werden kann.

Friedmann in seiner Dissertation: „Beiträge zur Zahnentwicklung der Knochenfische" pflichtet der Hertwig'schen Auffassung bei. Er sieht vom Zahnsockel aus besonders schön die Knochenspange auf den Knorpel übergreifen und er kann verfolgen, wie Zelle um Zelle vom Knochen umschlossen wird. „Die Ossifikation der Zähne," sagt er, „tritt viel früher auf, als die Verknöcherung des Kiefers; es geht, wie schon bemerkt, die Verknöcherung des Kiefers vom Zahnsockel aus. Es findet die Hertwig'sche Theorie aufs neue ihre Bestätigung, dass die Kieferknochen ein Produkt der Zähne wären und ursprünglich nur aus dem Zahnsockel entstanden seien."

Röse scheint dieser Ansicht nicht zu sein, denn er gibt ein Bild von ersten Zahnanlagen am Gaumendache und sagt von den Knochen: „Die Gaumenknochen sind noch nicht angelegt, doch ist die Stelle ihrer späteren Entwicklung bereits durch stärker gefärbte Züge fibrillären Bindegewebes angedeutet."

Auch die folgende Stelle aus der Arbeit über die Zahnentwicklung der Fische scheint mir auf eine von der Hertwig'schen Ansicht abweichende über die betreffende Knochengenese hinzudeuten: „Soweit das Zahnbein reicht, wird dessen äussere Fläche ringsum von den Zellen der Epithelscheibe bedeckt. Weiter nach abwärts folgen die dünnen Knochenbälkchen des Zementsockels, die ihrerseits ohne sichtbare Unterbrechung in den Kieferknochen übergehen " Die neueste Arbeit, welche diese Frage auch diskutiert, ist die Dissertation von W. Schleip: „Ueber die Entwicklung der Kopfknochen des Lachses und der Forelle." Daselbst wird gezeigt, dass das Dentale nicht ein einfacher Knochen ist, sondern dass es seine Entstehung dem Zusammenwirken zweier Komponenten verdankt. Das Dentale entsteht als ein Deckknochen des Meckel'schen Knorpels mit der Besonderheit, dass es ihm mit seinem vordern Ende ohne Zwischenschicht von Bindegewebe aufliegt und zwar gleich bei seinem ersten Auftreten. Im Laufe der Entwicklung tritt dann im Anschluss an den perichondral gelagerten Ab-

schnitt des Dentale eine besondere perichondrale Lamelle auf. Nach Analogie der Befunde an anderen Knochen muss man nun den vom Knorpel durch Bindegewebe getrennten Abschnitt des Dentale als Dermodentale, die später aufgetretene perichondrale Lamelle als Autodentale auffassen. Was den vordern einheitlichen, dem Knorpel direkt aufliegenden Abschnitt angeht, der einerseits in das Dermodentale, andererseits in das Autodentale übergeht, so ist es klar, dass er phylogenetisch wenigstens, aus einer Verschmelzung der beiden Komponenten hervorgegangen ist. Also das Dentale besteht aus einer perichondralen und einer Deckknochenkomponente; beide sind mit ihrem Vorderende gleich bei ihrer Anlage in der Ontogenese verschmolzen. Der als Deckknochen erscheinende Teil des Knochens umwächst den vordern Teil des Meckel'schen Knorpels und es darf als Ursache der Zug des Musculus transversus angesehen werden, der das Knochenwachstum in dieser Richtung begünstigte. Allgemein kommt Knochen beim Lachs und bei der Forelle zur Ausbildung in der embryonalen Bindegewebeschicht, die zwischen der Mundschleimhaut und dem Primordialcranium liegt.

Zur Histogenese des Knochens sei folgendes bemerkt: Die knochenbildenden Zellen weisen die verschiedensten Formen auf, teils sind es grosse, embryonale oder wie Epithelzellen aussehende Elemente, teils ganz feine, spindelförmige Zellen; zwischen diesen beiden alle möglichen verbindenden Formen. Das Aussehen der einem Knochen anliegenden Osteoblasten wechselt sehr nach dessen Entwicklungsstadium, indem anfangs mehr embryonal aussehende, später mehr spindelförmige vorherrschen; speziell letztere liegen meist perichondralen Knochenlamellen an. Die Osteoblasten gehen in die Elemente des umliegenden Bindegewebes ohne Grenze vermittelst Zwischenformen über, gegen das Epithel sind sie, mit gewissen Ausnahmen, scharf abgegrenzt. Sie sind also als knochenbildende Zellen an sich nicht erkennbar, sondern nur dann, wenn sie schon Knochen produziert haben, oder eine Zellanhäufung (Osteoblastenlager) bilden, innerhalb dessen auf den nächsten Stadien Knochensubstanz erscheint.

Osteoblasten und Odontoblasten sind durch eine Schicht von lockerem Bindegewebe wenigstens anfangs geschieden, und diese Grenze geht erst verloren, wenn Zähne und Knochen verwachsen. Schleip beobachtete nicht, dass bei diesen Objekten Zähne als Bestandteil des Knochens aufgenommen wurden.

Es war ferner für unsere Untersuchung von Bedeutung, zu wissen, ob ein prinzipieller Unterschied bestehe zwischen den beiden Kategorien knöcherner Elemente, den Deckknochen und den primordialen Knochen. Denn dieser Unterschied hätte sich doch wohl in den Erscheinungen der Resorption vielleicht geltend machen müssen. Jene scharfe Unterscheidung zwischen Deck- und Knorpelknochen, welche von den ältern Autoren mit grosser Zähigkeit festgehalten wird, und mit möglichster Konsequenz der vergleichenden Anatomie des Schädels zu Grunde gelegt wurde, hat neuerdings eine erhebliche Korrektur erfahren. Schleip nämlich kommt zu dem Schlusse, dass eine wesent-

liche Verschiedenheit weder in der Form der sie bildenden Zellen, noch in ihrem feineren Bau bestehe. Der Unterschied zwischen beiden Knochenarten beruht nicht auf deren Histogenese, sondern ist abhängig nur von dem Ort ihrer Entstehung, und da sind Knochen, die ausserhalb des Primordialcraniums entstehen, als Deckknochen zu bezeichnen und solche, die sich auf Grund von Teilen des Primordialcraniums (verknorpelten und unverknorpelten) bilden, als primordiale Knochen. Perichondrale Knochen konnten bei Lachs und Forelle nicht als Deckknochen abgeleitet werden. Ueber die Hertwig'schen Zahnknochen spricht sich Schleip ebenfalls endgiltig aus. Er fand am häufigsten folgende Vorgänge: Im Epithel bilden sich durch Faltungsvorgänge die ersten Zahnanlagen, zu welchen dann Bindegewebezellen treten, die sich zu Odontoblasten differenzieren; in der Tiefe entsteht der Knochen; Odontoblasten und Osteoblasten sind anfangs durch lockeres Bindegewebe getrennt. Erst später, nachdem Knochen und Zähne einen gewissen Grad von Ausbildung erlangt haben, verwachsen sie miteinander. Ob ursprünglich Mundhöhlenknochen phylogenetisch durch verwachsen von Zahnsockeln entstanden sind, kann nicht beurteilt werden; in der Ontogenese bei Salmo ist von dieser ursprünglichen Bildungsweise nichts mehr vorhanden. Das Stadium, auf welchem unsere Objekte fixiert wurden, war das der vollständigen Verwachsung der Zahnsockel mit den Knochen. Eine Frage, die ebenfalls kurz zu erledigen war, ist die nach der Beschaffenheit der am Aufbau von Zähnen und Knochen beteiligten Hartgebilde. Die bei den Zähnen der Salmoniden in Betracht fallenden Hartsubstanzen sind Schmelz und Dentin. Der vom Ektoderm ausgeschiedene Schmelz ist bei unseren Objekten noch äusserst minim.

Wenn man bei Fischen von Dentin redet, so ist dabei zu bemerken, dass, wenn wir die Hartgebilde streng klassifizieren wollen, diese Bezeichnung den hier vorliegenden Gewebeformen nicht durchgängig beizulegen ist. Nach den Autoren, die neuerdings diesem Gegenstand Aufmerksamkeit zugewendet haben (Burckhardt, Röse, Tomes), dürfen wir dem Dentin im System der mesodermalen Hartsubstanzen, das Burckhardt aufgestellt hat, folgenden Platz anweisen: Echte Hartgewebe: Verkalkung unter Einlagerung des Kalks innerhalb der organischen Grundsubstanz des Bindegewebes.

A.

B. Mit Einschluss von Zellteilen:

1.

2. Mit unter sich parallelen, für Protoplasma-Ausläufer bestimmten Röhrchen, welche senkrecht zu der Grenze zwischen Ektoderm und Mesoderm stehen, woran die einseitig wachsende Hartsubstanz ausgeschieden wird: Dentin, Zahnbein.

Die meisten Stadien der bei unseren Versuchen verwendeten Fischembryonen besassen an ihren Zähnen das sogenannte Vitrodentin. Ich möchte nun der Frage nach der genetischen Stellung des Vitro-

dentins im System der Hartgewebe kurz näher treten. Die hauptsächlichste Arbeit, in der ich die Fragen über die Hartgewebe bei niedern Wirbeltieren einlässlicher diskutiert finde, ist diejenige von Röse: „Ueber die verschiedenen Abänderungen der Hartgewebe bei niederen Wirbeltieren."

Röse stellt zunächst fest, dass echtes Zahnbein stets an das Vorhandensein der Epithelscheide gebunden wird, also des epithelialen Mantels, der bei der Zahnentwicklung dem Zahne die Form gibt. An ihrer Basis scheidet die Epithelscheide eine Cuticula aus, welche die chemischen Eigenschaften des Schmelzoberhäutchens besitzt und die Abgrenzung bildet, von der aus das einseitige Wachstum des echten Zahnbeines seinen Ursprung nimmt. Die formgebende Funktion der Epithelscheide ist die primäre; dass sie an einigen Stellen der Tierreihe auch Schmelz abzusondern im Stande ist, muss als sekundär angesehen werden. Echtes Zahnbein nimmt also seinen Ursprung immer von der Innenfläche der Epithelscheide aus und es ist daher, wenn nicht Resorptionserscheinungen vorkommen, stets nach aussen von einer glatten Fläche begrenzt. In der Grundsubstanz der bindegewebigen Hartgewebe sind die leimgebenden Fibrillen bald dicht, bald locker geordnet. Bei starker Abblendung hat diese Anordnung ein streifiges Bild der Hartsubstanz unter dem Mikroskop zur Folge; die Steifen sind die sogenannten Schichtungssteifen oder Konturlinien; diese sind von den protoplasmatischen Einschlüssen unabhängig. Röse weist ihnen die grösste Bedeutung zu zur Erkenntnis der entwicklungsgeschichtlichen Wachstumsstufe eines Hartgewebes: „Kurz, das Vorhandensein der Schichtungsstreifen ermöglicht es uns, entwicklungsgeschichtliche Wachstumsverhältnisse als durchgreifende, unterscheidende Merkmale zwischen den einzelnen Abteilungen der fertigen Hartgewebe zu verwerten." Ich möchte nun, um über die ziemlich wirren Anschauungen über die Hartgewebe der Zähne, vor allem des Dentins, Klarheit zu erhalten, die Unterscheidung Röse's zwischen den verschiedenen Arten des Zahnbeins betrachten und aus derselben einige Gesichtspunkte für eine weitere Betrachtung der fraglichen Gewebe zu gewinnen suchen. Röse unterscheidet:

1. Echtes Zahnbein mit Zahnbeinkanälchen, welche protoplasmatische Einschlüsse fassen, die der Ernährung dienen.
2. Einschlussfreies Zahnbein, Vitrodentin, dem die Kanälchen also fehlen.
3. Gefässzahnbein, Vasodentin. Diese Art weist zwei Schichten auf, eine äussere aus Vitrodentin und eine innere mit zahlreichen Blutgefässcapilaren, welche aus der Pulpahöhle durch die Odontoblasten hindurch in das Zahnbein eindringen. Die äussersten Capilaren in dem Zahnmark junger Zähne sind von dem wachsenden Zahnbeine umschlossen worden und dienen dem fertigen Vasodentin zur Ernährung.

Die Familien der Knochenfische, die Träger dieses Vasodentins sind, haben das Bestreben, durch Rückbildung der Kanälchen ein-

schlussfreies Vitrodentin zu erzeugen. Die kleinen Zähnchen von Gadus morrhua bestehen bereits nur noch aus Vitrodentin mit Schichtungsstreifen. Auch bei den von mir untersuchten Forellen und Lachsen junger Stadien war ich nicht im Stande, Vasodentin zu beobachten, sondern erkannte ebenfalls einschlussfreies Dentin mit Konturlinien und so nehme ich an, dass wenigstens die jüngeren Stadien der Salmoniden ebenfalls Träger des sogenannten Vitrodentins sind. Ob die phylogenetische Deutung, wie Röse sie für Gadus gibt, auch hier am Platze ist, vermag ich nicht zu entscheiden, da mir die Zeit zu ausgedehnteren Untersuchungen in dieser Richtung fehlt. Doch bezweifle ich, ob Röse richtig schliesst, wenn er sagt, dass das Vitrodentin das phylogenetisch jüngere Stadium sei, weil dasselbe bei den jungen Exemplaren der Gadiden angetroffen werde, während die ausgewachsenen Tiere das Vasodentin besitzen; ich glaube, dass die phylogenetisch ältere Art des Zahnbeins das Vitrodentin ist und in dieser Ansicht bestärkt mich gerade das Moment, dass die ontogenetisch jüngeren Tiere das Vitrodentin, die älteren das kompliziertere Vasodentin besitzen. Es sollte nun gelingen, diese Ansicht noch durch die Darlegung der gleichen Verhältnisse bei den Salmoniden zu erhärten; ich kann in dieser Beziehung beifügen, dass ich bei den ontogenetisch älteren Salmoniden komplizierteres Zahnbein gefunden habe, als bei den Embryonen, indem ich wenigstens die Röhrchenstruktur sehen konnte. Röse geht unverkennbar von der Grundansicht aus, dass die primitivsten Verhältnisse bezüglich der Zähne bei den Selachiern liegen; deshalb trachtet er zu zeigen, dass die Gadiden vom tiefer stehenden Vasodentin zum höher stehenden Vitrodentin schritten. Ganz andere Perspektiven eröffnet Burckhardt; er geht in der Beobachtung der Zahnentwicklung nicht mehr von den Selachiern als den primitivsten Formen aus, sondern nimmt als solche die primitiven Teleostomen an. Schon Baume (1882), O. Hertwig (1874) und Tomes (1898) hatten das Gebiss der primitiven Teleostomen als das primitivste bezeichnet. Burckhardt tut dasselbe und legt die neue Betrachtungsweise als Disposition dem Abschnitt über das Fischgebiss zugrunde: „In seiner Gesamtheit ist das Gebiss der Selachier als höher spezialisiert zu betrachten, als das der primitiven Teleostomen. Beinahe ausschliessliche Reduktion des Gebisses auf die Kiefer, die streng geometrische Anordnung der Kieferzähne, der durch die Geschlossenheit des Gebisses bedingte Wechsel der Zähne, das Entstehen des Gebisses unter einer gemeinsamen Schleimhautfalte, lassen das Selachiergebiss nicht als primitiv, sondern als höher spezialisiert erscheinen." Es wäre nun zu untersuchen, ob mit dieser Höherstellung des Selachiergebisses im ganzen über das primitive Teleostomengebiss eine Höherdifferenzierung der Hartgebilde verbunden ist; dann könnte das Vitrodentin der Gadiden als eine phylogenetische Reminiszenz am Anfang der Ontogenese aufgefasst werden. Es dürfte über die Frage vielleicht endgiltige Entscheidung getroffen werden durch die Untersuchung der Embryonen der Selachier und Teleostomen einerseits und des palaeontologischen Materials beider Gruppen andererseits.

Auch die Kieferzähne von Hechtembryonen und die kleinen Gaumenzähne junger Hechte bestehen nur aus echtem Zahnbein mit einfacher Zahnmarkhöhle. Erst mit zunehmendem grösserem Wachstum der Hechtzähne nimmt das Trabeculardentin im innern des Zahnmarkraumes mehr und mehr überhand. Die Umwandlung des Vitodentins in Vasodentin und Zahnbein mit Zahnkanälchen erklärt Röse als entstanden aus dem Bedürfnis besserer Ernährung. Im Anfang vermögen die kleinen Vitrodentinzähnchen ohne besondere Ernährungsorgane den Stoffwechsel zu bewältigen; die Verdickung der Zahnbeinschicht verlangt protoplasmatische Ernährungsorgane, als solche treten die Zahnbeinkanälchen (echtes Zahnbein) und die Blutcapillaren (Vasodentin) auf.

Bezüglich der Versuchsobjekte stelle ich noch einmal fest, dass das Dentin, das die in Betracht fallenden Stadien aufwies, dem Röse'schen Vitrodentin entsprach, also ohne protoplasmatische Einschlüsse war und nur die Schichtungsstreifen aufwies.

Die bis jetzt besprochenen Hartgewebe, das osteoide Gewebe des Dentale und das Dentin werden als echte Gewebe von embryonalen Bindegewebezellen gebildet, welche eine Grundsubstanz ausscheiden, darinnen sich zahlreiche Bündel von leimgebenden Fibrillen entwickeln. Bei der Verkalkung bleiben die letzteren unverkalkt; die Kalksalze lagern sich zwischen den Fibrillen ab. Röse nimmt an, dass nicht nur eine mechanische Ablagerung von Kalksalzen stattfindet, sondern dass die Kalksalze mit der interfibrillären Grundsubstanz sich chemisch verbinden, indem sie ein Calciumalbuminat bilden.

Bezüglich des Modus der Ersatzzähne ist zu bemerken, dass auch bei den Salmoniden das sogenannte Zapfenstadium üblich ist; nach dieser Art der Zahnentwicklung behält die gesamte Kieferschleimhaut die Fähigkeit, Zähne zu bilden, bei und sie treibt für jede Zahnanlage einen gesonderten Epithelzapfen in die Tiefe. Das Zapfenstadium der Ersatzzähne muss deshalb an Stelle des placoiden Stadiums der Zähne der ersten Reihe treten, weil ihre Entwicklung durch Beibehaltung des letzteren Bildungsmodus infolge der beständigen Nahrungsaufnahme gehindert würde.

Zwischen der Reihe der Ersatzzähne und der inneren epithlialen Begrenzung des Unterkieferbogens liegen zahlreiche, oft beträchtlich lange Blutkapillaren. In bezug auf den Musculus geniohyoideus muss ich zu früherem hinzufügen, dass er nun in denjenigen ventralen Partien des rostralen Unterkieferrandes, wo der Musculus transversus nicht mehr hinreicht, und jener der einzig vorhandene Muskel ist, in mächtigerem Volumen auftritt; er behält bis zu seinem ventralen Ende, welches beinahe an die Epitheldecke anstösst, die Zweiteiligkeit bei und ebenso die Form jedes der beiden Teile, deren Kontur, kaudal beginnend, rostral breiter werdend und zum kaudalen Ausgangspunkt zurückkehrend, fächerartig ausstrahlt.

Der Meckel'sche Knorpel ist noch nicht in seinem ganzen Umfange vom Dentale bedeckt; sicher konnte die Bedeckung am rostralen Ende festgestellt werden, wo sie von den Knorpelzellen weg durch

die aufliegende dentale Schicht hindurch bis in die Spitze des aufsitzenden Zahnes verfolgt werden konnte. Dasselbe lässt sich an mehr kaudalwärts gelegenen Stellen beobachten; die übrigens ziemlich bedeutende Ausdehnung des Dentale dürfte auch belegt werden durch die Reihe der fast fertig ausgebildeten Zähne, weil die Ausbildung beider doch ungefähr gleichen Schritt hält.

Der experimentell erzeugte Fall.

Es wurde nun einer Forelle von gleichem Alter auf der Rückenfläche mit einem feinen Skalpell eine kleine Tasche eingeschnitten und in diese ein Stück Unterkiefer eines andern Individiums eingepflanzt. Dasselbe Experiment wurde mehrfach wiederholt. Zur Fixierung des eingebrachten Fremdkörpers wurden keinerlei Mittel angewendet; die schleimige Konsistenz der noch jungen Gewebe sorgte dafür, dass ein Hinausgleiten nicht so leicht erfolgte. Auf der andern Seite boten sich beträchtliche Schwierigkeiten, die den Versuch nachteilig beeinflussen mussten und die bei der Beurteilung der Resultate gehörig in Betracht zu ziehen sind. Zunächst sind die Objekte so klein und zart, dass auch nur die geringste Behandlung durch Instrumente ihre Gewebe nachteilig beeinflussen muss. Wenn deshalb die Umstände bei der Operation nicht besonders günstige waren, was Lage, Grösse usw. der Objekte betraf, so konnten diese, den Versuch benachteiligenden Fehler, nicht in dem notwendigen Masse korrigiert werden und es war der Erfolg der Versuche von diesen begleitenden ungünstigen Bedingungen mehr oder weniger beeinflusst. Die Versuchszeit wurde auf 14 Tage ausgedehnt. Das Objekt wurde in Pikrinsublimat fixiert und zur Verhütung von Bildung von Sublimatkristallen der 65 % Alkohol mit Jodtinktur versetzt; die Einbettung erfolgte in Paraffin, die Schnitte wurden nach der van Gieson'schen Methode gefärbt. Die Lage des Implantates im Rücken konnte vor der Zerlegung des Objektes in Schnitte nicht genau bestimmt werden; wohl war ich bei Operation darauf bedacht, das Unterkieferstück parallel der Medianebene des Rückens in die periphere Tasche einzuführen, doch liess ich dasselbe infolge der Elastizität und Schlüpfrigkeit und der auf die strukturelle Erhaltung zu nehmenden Rücksicht nicht sicher dirigieren. So kam es, dass es fast Zufall wurde, wenn ein Implantat genau die gewünschte Lage einnahm. Annähernd wurde sie ja erreicht, und so wurde in den meisten Fällen die frontale Schnittrichtung gewählt, weil sie allein die verhältnismässig beste Garantie bot, aus der Zahl der vorhandenen Versuche diejenigen Bilder zu erhalten, aus welchen mir sicher die Schlussfolgerungen über das Experiment möglich waren. In dem zu beschreibenden Falle hat das Implantat nur annähernd die gewünschte Lage eingenommen; das rostrale Ende wurde dorsal, die Amputationsfläche ventral gewendet; die ventrale Fläche des Unterkieferstückes kam nach aussen, die dorsale, zahntragende, nach innen zu liegen; die umgekehrte Lage hätte

günstiger sein müssen, weil gerade dem Wachstum der Gewebe, deren Verhalten im fremden Körper besondere Aufmerksamkeit zugewendet werden soll, dadurch ein grösserer Widerstand entgegengesetzt wurde. Beim Schneiden wurde zuerst der linke Ast des Unterkiefers getroffen, der Schnitt fiel also von links oben schräg nach rechts unten; immerhin so schwach von der Medianebene abweichend, dass aus den vorhandenen Bildern ein in der beabsichtigten Ebene liegendes ziemlich genau konstruiert werden konnte.

Schnitt durch die Meckel'schen Knorpel des Implantates.

Das Verhalten des Mutterbodens.

Die durch die Operation im Rücken des Versuchstieres erzeugten Veränderungen betreffen fast alle Gewebe, machen sich aber am stärksten geltend an der Muskulatur.

Es ist als sicher anzunehmen, dass durch die Regeneration das Epithel über die ganze Wunde sich erstreckte; die einzelnen Epithelzellen sind, den übrigen des Rückenepithels fast gleich, mit grossen Kernen versehen. Die neue Epitheldecke entsteht aus passiv vorgeschobenen Zellen; dass nicht sofort eine mitotische Zellvermehrung einsetzt und ausschliesslich die Regeneration besorgt, wird daraus klar, dass an der Grenze zwischen altem und neuem Epithelbelag die Zahl der Kernteilungsfiguren nicht grösser ist, als vor und hinter derselben. Es finden sich in der regenerierten Epitheldecke auch die zu Drüsenzellen differenzierten epithelialen Elemente: ich kann jedoch nicht entscheiden, wann die ersten dieser Drüsenzellen aufgetreten sind; Nusbaum und Sidoriak vertreten gegenüber Barfurth die Beobachtung, dass die drüsigen Zellen schon 24 oder 48 Stunden nach der Operation im epithelialen Wundbelag anzutreffen seien, Barfurth sah erst einige Tage später die Drüsenzellen auftreten; die Verfassungen stimmen mit Barfurth in der Ansicht überein, dass die Drüsenzellen ihre amöboide Beweglichkeit verloren hätten und erklären das Auftreten derselben im Wundbelag dadurch, dass sie von den energisch wandernden, indifferenten Epithelzellen mitgerissen worden seien, was übrigens auch Barfurth als möglich annimmt. Die Einleitung der amöboiden Zellbewegung besorgen Vakuolen, welche sich zwischen die Zellen schieben, wodurch ein Auseinanderrücken derselben bewirkt wird. In einer weiteren Differenz der Barfurth'schen und Nussbaum' und Sidoriak'schen Beobachtung kann ich nicht entscheiden, da meine Versuche länger dauerten; Barfurth hat bei den Amphibien beobachtet, dass das bleibende Epithel der Wundfläche aus dem Epithel der Wundränder durch Vermehrung der Zellen derselben entsteht; aus diesem Grunde sah er die Mitosen in diesen Grenzbezirken in bedeutend grösserer Zahl auftreten, als in den übrigen Bezirken des Epithels; Nussbaum und Sidoriak dagegen sahen, dass sich die neue Epitheldecke aus den oberflächlichen Schichten des provisorischen Epithels der Wundfläche bildete, die vorher zum grössten

I. Versuch: Transplantation des Unterkieferstückes eines Embryo von Trutta fario in den Rücken eines andern Individuums.

Schnitt durch die Meckel'schen Knorpel des Implantates.

D: Dentalelamelle.
M: Meckel'scher Knorpel.
E: Epithel.
dM: Degenerirende Muskulatur des Rückens.
P: Pigment.
T: Musc. transversus.
G: Musc. geniohyoideus.
Ep: Epithel des Rückens.

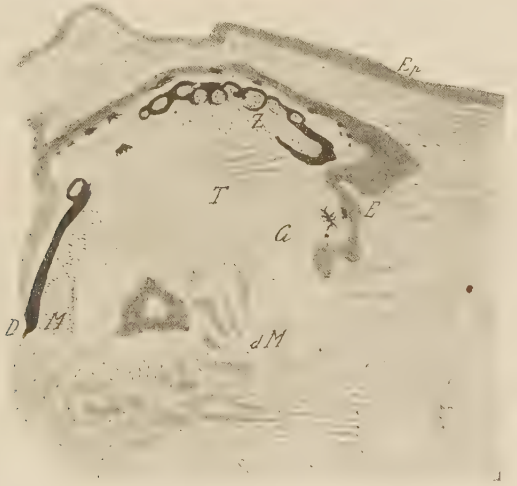

I. Versuch: Transplantation des Unterkieferstückes eines Embryo von Trutta fario in den Rücken eines andern Individuums.

Schnitt durch Zahnanlagen des Implantates.

D: Dentale.
M: Meckel'scher Knorpel.
Z: Zahnanlagen.
dM: Degenerierende Muskulatur.
E: Epithel des Implantates.
Ep: Epithel des Rückens.
T: Musc. transversus.
G: Musc geniohyoideus.
P: Pigment.

Teil passiv vorgeschoben worden waren; sie waren aber nicht in der Lage, an der Grenze zwischen unverletztem Epithel und demjenigen der Wundfläche, an der Stelle also, wo die Kutislamelle endigt, energischere Zellteilung als an den andern Stellen zu konstatieren.

Wenn in der vorgeschriebenen Zeit der Regeneration bei meinen Objekten überhaupt noch eine Entscheidung Wert besitzen kann, so möchte ich zur Ansicht der beiden letztgenannten Autoren neigen: die Grenze zwischen alten und neuem Epithele war etwa nach 14 Tagen nicht mehr deutlich zu erkennen, doch glaube ich, dass, wenn die Regeneration im Sinne Barfurths vor sich gegangen wäre, sich die vermehrte mitotische Teilung an der Grenzlinie immer noch durch eine grössere Zahl von Teilungsfiguren bemerkbar gemacht hätte; ich sah jedoch in der ganzen Ausdehnung des Epithels ungefähr gleiche Verteilung der Figuren. Die von Nusbaum und Sidoriak gesehenen emigrirenden Elemente der Epithelzellen kann ich dagegen sicher bestätigen; ich zählte etwa in der Mitte des Wundbelages die Epithelzellen bis zu 15 übereinander geschichtet, oberflächlich dichter gelagert, in den tieferen Reihen gelockert; aus diesen locker geordneten Zellen bemerkte ich, wie viele sich gelöst hatten und der Tiefe des Körpers zustrebten, und ich bin ebenfalls der bestimmten Ansicht, die von Nusbaum und Sidoriak vertreten wird, dass ein Teil derselben als Muskelphagocyten funktioniert; denn es schieben sich Muskelreste zwischen die Epithelien, so dass die locker geordneten Epithelzellen an einigen Stellen die degenerierenden Muskelstückchen umlagern; des weiteren sehe ich, wie einzelne der wandernden Epithelzellen sich bemühen, in die herangedrängten Muskelreste einzudringen. Auf die Beziehungen zwischen den wandernden Epithelzellen und den Muskelresten komme ich bei der Muskulatur noch zurück. An der Vermehrung des Epithels sah ich beide Arten der Zellteilung beschäftigt, doch konnte ich nicht die Anordnung beobachten, die Nusbaum und Sidoriak angeben, dass die Mitosen auf die tieferen Schichten, die Fragmentationsbilder auf die oberflächlichen beschränkt seien; ich fand die beiden Teilungsarten in der ganzen Tiefe des Epithels verteilt. Diese Abweichungen meiner Beobachtungen mögen mit den veränderten Versuchsbedingungen zusammenhangen: bei Nusbaum und Sidoriak nahm die Wundfläche einen ganzen Körperquerschnitt ein, bei meinen Versuchen wurde nur an einer beliebigen Stelle des Rückens eine Schnittwunde angebracht; ausserdem musste der Prozess durch die Eigenarten des Implantates beeinflusst werden. Die Muskulatur, die durch die Operation wohl am meisten zu leiden hatte, die zugleich durch die Fixierung und den ganzen Prozess der Herstellung der Präparate stark angegriffen wurde, bietet die meisten Schwierigkeiten der Beurteilung. Die einzelnen Fasern sind teilweise nicht nur aus dem Zusammenhang gerissen, sondern auch zerstückt und nach allen Richtungen gewendet. Die Einteilung in Myomeren und Myocommata ist bis in die unmittelbare Nähe des Implantates zu erkennen. Der degenerative Einfluss des operativen Eingriffs auf die Muskulatur des Rückens erstreckt sich nicht sehr weit im Umkreise. Die Regene-

ration der Muskulatur ist eines der schwierigsten Gebiete der Regeneration der Gewebe; ich habe mich in meiner Arbeit an die neuesten Beobachtungen auf diesem Gebiete gehalten, an diejenigen von Nusbaum und Sidoriak, welche mit denjenigen von Barfurth an Amphibienlarven im wesentlichen übereinstimmen: dabei konnte ich in den wesentlichen Punkten, soweit die Verschiedenheit der Versuche es gestattete, mich an Hand meiner Präparate in Uebereinstimmung setzen mit den von genannten Forschern erkannten Daten. Die Regeneration der Muskelfasern ist von einer Degeneration derselben begleitet. Die Degeneration der Muskulatur beginnt in den Teilen, die zunächst der Wundfläche gelegen sind und ist daselbst am stärksten. Von da aus ergreift sie die benachbarten Teile und nimmt mit der vergrösserten Entfernung von der Wundfläche ab. In unsern Fällen hat die Degeneration nicht sehr weit um sich gegriffen. Mit der Degeneration der Muskelfasern hält gewöhnlich eine Neubildung derselben Schritt, die gleiche Richtung einhaltend; dabei können die einmal neu gebildeten Fasern wieder zerstört und wieder neu geschaffen werden, ja dasselbe Spiel kann sich mehrfach wiederholen bis die neue Muskelpartie hergestellt ist. Die Regeneration der jungen Muskelfasern ist isogen; die neuen Individuen bilden sich demnach aus den präexistierenden; die Muskelfaserbildner sind die sogenannten Sarkoblasten. Diese entstehen in Herden aus den intakt gebliebenen Resten der der Wundfläche zunächt liegenden Muskelsegmente; von hier aus wandern sie zu degenerierenden Teilen der vordern Muskelsegmente, um sie zu regenieren und unternehmen auch die Bildung junger Muskelsegmente gegen die Wundfläche zu. Da die von mir ausgeführte Operation nur den Rücken in Mitleidenschaft zog, musste ich die Beobachtung der Muskelregeneration auf die Rückenmuskulatur beschränken. Was zunächst die Degenerationserscheinungen betrifft, so weiche ich mit meinen Beobachtungen des ersten Degenerationsmodus, wenigstens zeitlich, etwas von denjenigen der Verfasser ab. Ich sehe als erste Degenerationserscheinung und am meisten in die Augen fallend die blasige Entartung der schollig zerfallenen Faser; die Schollen bestehen gewöhnlich ans einer strukturlosen Muskelsubstanz. Epithelzellen, die sich aus ihrem Verbande gelöst haben, legen sich an diese Schollen an, nehmen amöbenartige Gestalt an und umspinnen sie; mit diesen amöbenartigen Fortsätzen dringen sie in kleine Vertiefungen, die an der Oberfläche der Muskelscholle entstehen. Nun aber verschwinden nach Nusbaum und Sidoriak diese Schollen zum Teil schon nach den ersten 8 Tagen, total aber in der Mitte und gegen das Ende der zweiten Woche; an meinen Objekten jedoch erblicke ich noch 14 Tage nach der Operation mehrere in deutlich scholligem Zerfall begriffene Faserstücke. Ich glaube in der Erklärung dieser langsamen Auflösung der Schollen richtig zu gehen, wenn ich annehme, sie stehe unter dem Einfluss des Implantates und dem gegenüber den Objekten der Verfasser höheren Entwicklungszustand der Objekte, wodurch überhaupt die allgemeine Verlangsamung der Regenerationsvorgänge bedingt sein dürfte.

Da Bestätigung der Beobachtungen von Nusbaum und Sidoriak teilweise oder ganz noch nicht anderweitig erfolgt ist, mögen hier meine in dieser Richtung liegenden Beobachtungen Stelle finden.

Die übrigen Degenerationsprozesse treten in drei verschiedenen Formen auf: 1. Als pathologische Knospung der Muskelfasern; 2. Als passiver Zerfall der Muskelfasern und Muskelfaserknospen infolge der aktiven Tätigkeit des wuchernden Bindegewebes; 3. Als das Zusammenfliessen der Muskelfasern unter der Bildung von Vakuolen und starker Fragmentation der Kerne. Alle drei Formen können sich an demselben Muskelsegmente zeigen. Die drei Arten der Degenerationsvorgänge seien kurz skiziert:

1. Die Degeneration durch pathologische Knospung dient am Ende nicht der Regeneration; ihre Träger gehen zu Grunde. Die Faser kommt zunächst frei zwischen die Myocommata zu liegen, solange diese noch vorhanden sind. Am distalen Ende wird die Muskelfaser gewöhnlich verdickt durch sich daselbst ansammelndes helles Plasma; das proximale Ende wird immer dünner, so dass das Neurilemm fast ganz der kontraktilen Substanz anliegt; diese Bedingungen bringen Birnenform hervor. In der kontraktilen Substanz verschwindet nun allmählich die Querstreifung und die Kerne gehen hier zu Grunde, am distalen Ende zerfällt die kontraktile Substanz in einzelne Fibrillen, die später nicht mehr sichtbar sind, ebendaselbst, also im angeschwollenen Ende finden wir einige Kerne in direkter Vermehrung. Aus diesem kolbenartigen Ende der Fasern spriessen häufig Knospen zu zwei bis drei, seltener vier, mit Vakuolen und eventuellen Kernen. Allmählich verliert nun die kontraktile Substanz ihre Struktur ganz, verdickt sich und zerfällt in kleine Stäbchen und Körnchen, die sich punktförmig von dem hellen Plasma abheben. Durch die spriessenden Knospen erhalten die Muskelfasern das Aussehen von rundlichen, rundlich ovalen, oder polygonalen Zellen. Sie weisen noch die Körnchen der kontraktilen Substanz auf, welche dann mit dem Plasma verschwinden, worauf die Zellen vollständig zu Grunde gehen. Barfurth bezeichnet diese Zellen mit Ueberresten der kontraktilen Substanz und vollständiger Atrophie als Sarkolyten, die Verfassung als Sarkoklasten.

Ein Hilfsmittel der Knospung und Sprossung ist die zweite Art der Degeneration, der passive Zerfall der Muskelfasern oder Muskelfaserknospen durch die aktive Tätigkeit des Bindegewebes.

Zwischen die knospenden und sprossenden Myomeren wuchern Bindegewebsmassen aus den Myocommata hinein und bringen die Knospen zur Auflösung in mehrere Sarcolyten; zwischen diesen platten sich die bindegewebigen Elemente stark ab, sodass nur die Kerne noch zu sehen sind. Das charakteristische Bild, das auf diese Art entsteht, ist leicht zu beobachten: eine grosse Menge blasser, rundlich polygonaler Zellen mit einem oder mehreren Kernen und mit Resten kontraktiler Substanz; die deutliche Membran der Zellen ist aus dem Sarcolemm der Fasern entstanden. Die dazwischen liegenden

bindegewebigen Elemente tingieren sich viel deutlicher als die Kerne der Sarcolyten. Dieser Degenerationsmodus ist von dem vorhergehenden nicht gänzlich abzutrennen — die Knospen und Sprossen entstehen frei oder mit Hilfe des einwuchernden Bindegewebes.

Der letzte Modus der Degeneration, das Zusammenfliessen der Muskelfasern unter Bildung von Vacuolen und starker Fragmentation der Kerne ist charakteristisch und geschieht besonders in den zentralen Abschnitten der Muskelsegmente. Das Sarcoplasma, welches das Fibrillenbündel umgibt, schwillt an, wird blasser und wasserreicher und seine Kerne unterliegen einer Fragmentation. Infolge dessen stellen die Muskelfasern der einzelnen Myomeren nebeneinanderstehende, zylindrische Elemente dar, in welchen die Fibrillenbündel ganz frei, oder an der einen Seite dem Sarcolemm dicht anliegen; die Kerne sind einreihig im Plasma eingebettet und zeigen verschiedene Stadien direkter Teilung. Die Fibrillenbündel beginnen bald in einzelne Fibrillen sich aufzulösen. Da das Sarcolemm zu Grunde geht, liegen diese Elemente in kontinuierlichem Plasma eingebettet, umgeben von zahlreichen, sich fragmentierenden Kernen. Es entsteht also eine Art Syncytium, in welchem Kerne und Reste von Muskelfibrillen liegen, wo sie allmählich vollständig zu Grunde gehen. Im Syncytium treten zahlreiche Vacuolen auf und die Kerne teilen sich sehr rasch auf direktem Wege. Die Fragmentation der Kerne beginnt auch hier mit der Teilung des Kernkörperchens, das biscuitförmig wird und in zwei Teile sich teilt. Etwas später dringen in dieses Syncytium Bindegewebezellen ein, welche wahrscheinlich auf phagocytärem Wege den endlichen Schwund des Plasmas, der Muskelfibrillenreste und der Kerne, herbeiführen. Dieser Modus der Muskeldegeneration ist den Fischen eigentümlich.

Ich habe oben konstatiert, dass die Regeneration der Muskelfasern, wie diejenige der übrigen Gewebe isogen ist. Sie verhält sich bei den Fischen ähnlich, wie bei den Amphibien. In den präexistierenden Muskelfasern findet eine energische Kernvermehrung auf direktem und indirektem Wege statt; an den freien Enden dieser Fasern trennen sich Spindelzellen und ovale Sarcoblasten ab; diese geben den neuen Muskelfasern den Anfang. Bei Wucherungen der Muskelfasern zu degenerativen Prozessen handelt es sich um direkte Kernteilung, bei regenerativen Vorgängen um Fragmentationsbilder, hauptsächlich aber um indirekte Teilung. Die Regeneration der Muskelfasern beginnt an dem der Wundfläche zunächst gelegenen, und zwar an dem intakt bleibenden, d. h. nicht degenerierenden Teil derselben.

Im hintersten Teil, also im übrig gebliebenen, beginnt die neue Anbildung der Muskelfaser; die sich bildenden neuen Muskelfasern gehen nach vorn, um die vordern, zu Grunde gehenden Muskelfasern zu ersetzen. Die Mitosen zur Neubildung entstehen immer in den kolbig verdickten Enden der präexistierenden Fasern.

Eine weitere Art der Regeneration geschieht durch Verlängerung der hinteren Enden der präexistierenden Muskelfaserzellen zu schmalen Bändern, die aus indifferentem Plasma und einer langen Reihe von

ovalen Kernen bestehen und von Sarcolemm umgeben sind. In diesen Bändern entsteht später kontraktile Substanz; so bildet sich schliesslich eine neue Muskelfaser, die von der alten sich abtrennt. Die hauptsächlichste Art der Neubildung der quergestreiften Muskelfasern, die von vielen Forschern schon beobachtet wurde, ist diejenige aus ovalen oder spindelförmigen Zellen, Sarcoblasten genannt. In unserem Falle wird wohl dieser Modus in Betracht fallen, da nicht eine Regeneration der Rückenmuskulatur im Gesamtumfange stattfindet, sondern mehr das Ausfüllen eines Defekts, durch die Verwundung herbeigeführt. Der Bezirk der geschädigten Muskulatur ist natürlich viel geringer, als es bei den Versuchen von Nusbaum und Sidoriak der Fall war.

Das Verhalten des Implantates:

Bei der Beobachtung des Implantates war es gegeben, vor allem diejenigen Partien zu untersuchen, die am meisten den Einflüssen des Mutterbodens ausgesetzt waren; es betrifft dies alle Gewebe, jedoch in ungleicher Ausdehnung. Am ausgedehntesten ist die gemeinsame Berührungsfläche zwischen dem Epithel des Implantates und den Geweben des aufnehmenden Körpers. Weitere Gewebe, die auch normaler Weise in Kontakt mit den Geweben des Rückens kommen mussten, tragen die Spitzen der Zähne; alle übrigen Gewebe berühren sich mit denjenigen der Umgebung durch die Amputationsfläche an beiden Aesten des Unterkieferstückes; ihnen gilt zur Beobachtung eventuell auftretender Veränderungen besondere Aufmerksamkeit, denn daselbst musste sich an Regenerationserscheinungen die Lebensfähigkeit der implantierten Gewebesysteme erweisen.

Verfolgen wir nun die Veränderungen des Epithels, das im ganzen Umfange des Implantates in Beziehung zu der Umgebung tritt; erschöpfend ist dies natürlich auf einem einzigen Schnitte nicht möglich, weshalb auch die voraufgehenden und nachfolgenden Schnitte befragt werden mussten.

Rostral lagen zwei bis vier Zellen übereinander, kaudal ist die Schicht der Epithelzellen abwechselnd breit und schmal. Die einzelnen Zellen sind von rundlicher Form, besitzen einen grossen Kern und sind zahlreich und dicht gedrängt.

Ein Bestreben, mit dem Bindegewebe der Muskulatur zur Festheftung im Mutterboden Verbindungen einzugehen, zeigen an der ventralen Fläche die Epithelzellen der peripheren Schnitte, stark vermischt mit bindegewebigen Elementen; besonders an der Peripherie auswandernde Züge von Epithelzellen, die sich innig zwischen die Muskelsegmente und Muskelfasern legen. Wenn nun auch einzelne derselben als Muskelphagocyten funktionieren mögen, so glaube ich doch, dass von einem bedeutenden Teil von ihnen die Verbindung mit der Umgebung gesucht wird. Auch andere Schnitte, mehr median gelegene, lassen die innigen Beziehungen zwischen Epithel und Bindegewebe klar zu Tage treten; resorptive Absichten des Bindegewebes sind unzweifelhaft; die den engen Verband verlassenden Zellzüge suchen, gleich zahlreichen Armen aus dem Implantat herausgestreckt, Verbindung mit den Bindegewebezügen in der Muskulatur.

Die Regeneration des Epithels musste an den Amputationsstümpfen des Unterkiefers auftreten; da war die typische „Unterbrechungsfläche“ (Roux) hergestellt, und durch die plötzliche Aufhebung des Seitendrucks, die zunächst passive Verschiebung der Zellen veranlasst, die dann allerdings einer aktiven Umordnung der Zellen Platz macht, zu welcher sie durch den stetigen einseitigen Druck gezwungen werden. Diese ersten regenerativen Vorgänge sind denn auch zweifellos eingetroffen und die weitere Zellvermehrung beginnt im präexistierenden Epithel der Wundränder auf mitotischem Wege, auch die drüsigen Zellen sind in der neuen Zellschicht vorhanden.

Die Cutislamelle fehlt; doch sind, namentlich im rostralen Teil, einige grosse Pigmenthäufchen vorhanden, welche in abwechselnd grossen Abständen am Grunde der Epithelschicht liegen.

Die drüsigen Zellen, welche in der rostralen Epithelpartie beim normalen Kiefer zwischen die Zellen eingestreut lagen, fehlen hier bis auf eine oder zwei. Die kaudal erwähnten Epithelpartien gehören der ventralen Epithelschicht des Unterkiefers zu, welche peripher getroffen ist.

Am rostralen Ende des Implantates liegt zwischen Epithel und Meckel'schem Knorpel eine Lage von Bindegeweben; die Zellen liegen ziemlich weit auseinander in der Grundsubstanz; diese Schicht von Bindegewebe liegt also ausserhalb vom Meckel'schen Knorpel.

Innerhalb der Meckel'schen Knorpel drängen sich um deren Symphyse wieder zahlreiche Bindegewebezellen. Das übrige Bindegewebe ist auf die zwischen den Muskelfasern liegenden Zellen beschränkt, sowie auf einen Komplex, der dem untern Ende des linken Unterkieferastes anliegt; zwischen den Zellen liegen zahlreiche Blutkörperchen. Das Bindegewebe zeigt, wie angedeutet ist, im Inneren des Implantates keine Veränderungen, die irgendwie einen Zerfall anzeigen würden.

Die Regeneration des Bindegewebes ist natürlich ebenfalls eine isogene und geht auf dem Wege in direkter Teilung vom Implantat aus vor sich; ich sah an der kleinen Partie regenerierten Bindegewebes einige Mitosen und ausserdem ein Charakteristikum regenerierenden Bindegewebes, vermehrte Pigmentzellen.

Der rechte Meckel'sche Knorpel weist dicht aneinander gereihte grosse Knorpelzellen mit grossen Kernen auf. Amitotische Kernteilungsfiguren sind deutlich.

Der linke Meckel'sche Knorpel hat ein ganz anderes Aussehen und an ihm selbst ist wieder der obere Teil vom untern verschieden. Im ersteren lassen sich Zellmembran und Zellkern noch unterscheiden, doch die Kerne sind kleiner und die Membranen undeutlicher als im rechten Knorpel; das Zellbild ist ein verschwommenes, doch fehlen Kernteilungsfiguren nicht. Gegen die untere Hälfte des Knorpels hin werden die Zellmembranen und die Kerne immer undeutlicher; nun hebt ein Abschnitt an, in dem die Zellmembranen nicht mehr zu erkennen sind, die Kerne jedoch wieder deutlicher hervortreten. Die letzteren sind in ihrer Form insofern verändert, als der vorher rund-

liche Umfang ein länglicher geworden ist, wobei die Enden allerlei Uebergänge von der rundlichen in die spitze Form aufweisen. Anschliessend folgt eine ungefärbte Zone, die nur in ganz schwachen Umrissen Zellmembranen und Kerne erkennen lässt. Die Kerne erscheinen klein und von der verschiedensten Gestalt zu sein; länglich, rund und vieleckig. Aus diesem Zellbezirk erfolgt ein allmählicher Uebergang in das von den beschriebenen Teilen wieder differente Ende des Knorpels. Die kurz vorher blass gefärbten Kerne nehmen wieder braune Färbung an und treten deutlich hervor. Die Zellmembran ist noch fast an allen Zellen sichtbar, jedoch nur ganz schwach, so dass sie den Eindruck erweckt, als wäre sie der Auflösung nahe, die dann auch an einigen Stellen sich bereits vollzogen zu haben scheint. Die Form der Kerne ist rund, langgestreckt, elliptisch oder vieleckig. Die Kerne scheinen in Auflösung begriffen, doch glaube ich alle diese Uebergänge mit mangelhafter Konservierung in Zusammenhang bringen zu können.

Die Kerne haben zum Teil ihren sicheren Kontur verloren. Ihre körnige Beschaffenheit tritt durchsichtig zu Tage. In dem am meisten kaudal gerichteten Ende des Knorpels zeigen einzelne Kerne Charaktere des Zerfalls; dafür zeugt die abnormale Grösse derselben, eine Folge ihres Aufquellens. Mitten unter den degenerierenden Kernen sind einige Blutkörperchen zu sehen.

Allgemein gilt für die Erscheinungen im Knorpelgewebe im Innern der Meckel'schen Knorpel die Tendenz zur Erhaltung, ja sogar zur Weiterbildung der normalen Zustände: das beweisen die klaren Bilder von Grundsubstanz und Zellen und die Mitosen, welche an einzelnen der letzteren zu beobachten sind.

Die Literatur, welche über Regeneration und Degeneration implantierten Knorpelgewebes existiert, ist so umfangreich, dass es ein leichtes ist, an Hand derselben die Charaktere des Zerfalls und der Regeneration sicher zu konstatieren. Zahn, Leopold, Fischer, Birch-Hirschfeld und Garten u. a. haben diesbezügliche Versuche angestellt und damit ein ausgedehntes Beobachtungsmaterial zusammengetragen.

Die Versuche erzielten zum grössten Teil ein Wachstum des implantierten embryonalen Gewebes, freilich nur ein vorübergehendes, da die entstandenen kleinen Tumoren schliesslich resorbiert wurden.

Ich erwähne zuerst die regenerativen und Wachstumsprozesse, da diese in den meisten Fällen eingetroffen waren, und erst nachträglich, weil endlicher Wachstumstillstand und Resorption eintraten, Degenerationserscheinungen im Gefolge hatten.

Das Wachstum im Knorpel zeigt sich durch Mitosen an; Birch-Hirschfeld und Garten sahen bei ihren Versuchen unter anderem kleine zellreiche Knorpelherde, welche dicht neben dem durch thermische Reizung nekrotisierten Gewebsschichten lagen und nach dem Zellenreichtum zu schliessen, — es lagen häufig drei bis vier Zellen in einer Kapsel, sichere Mitosen konnten sie nicht nachweisen —, in lebhafter Vermehrung begriffen waren; also darf der Zellenreichtum in

den Kapseln wohl auch als Zeichen der Vermehrung angenommen werden, ohne dass Mitosen zu erkennen sind. Das von den beiden Forschern benützte, implantierte Gewebe war noch nicht differenziert, sondern entwickelte sich erst im fremden Körper zu eigentlichem Knorpelgewebe.

Die ersten Anzeichen des Zerfalls treten auf als undeutliche Begrenzung der Zellen und blass gefärbte Kerne; doch schliessen Zerfallserscheinungen an einzelnen Stellen des Knorpels ein Weiterwachstum desselben nicht aus und so möchte ich auch für meinen Fall annehmen, dass die wenigen Zellen, da Membran und Kern undeutlich geworden sind, nicht als ernsthafte Anzeichen eines baldigen Zerfalls anzusprechen sind, da wirklich das Gesamtbild des Knorpels eher eine vorläufige Fortentwicklung in normalen Bahnen annehmbar macht; diese Weiterentwicklung wird der normalen Entwicklung entsprechen, die das Implantat am lebenden Körper weiter verfolgt hätte, denn die Gewebe des Implantates standen zur Zeit der Operation nicht mehr auf einer frühen embyonalen Stufe. Auch standen sie unter den Entwicklungsbedingungen, die das Implantat vom Gesamtorganismus mit hinüber genommen hatte, und die wohl noch eine Zeitlang wirkte; dies mag die gemächliche Weiterentwicklung und etwas langsame Regeneration erklären; zugleich leuchtet aus der immerhin im Verhältnis zum aufnehmenden Körper beträchtlichen Grösse des Implantates und aus der Kürze der Versuchsdauer ein, dass, verglichen mit den Versuchen von embryonalen Zellen, und mikroskopisch kleinen Zellkomplexen, die im äussersten Falle immer noch länger als 14 Tage im Fremdkörper sich erhielten, ja sogar wucherten, ein Zerfall der Gewebe noch unmöglich ist. Dafür spricht auch, dass ich ein bedeutendes Zeichen des Zerfalls nicht konstatieren konnte, nämlich das Hineinwuchern von Granulationsgewebe in die Knorpelgrundsubstanz; dabei legen sich die einwandernden Zellen neben die Knorpelzellen, von denen sie durch ihre längliche Form ihre Kleinheit und ihr lebhaftes Tinktionsvermögen sich unterscheiden. Dieses Hineinwuchern von jungen Granulationsgeweben in den jungen Knorpelherd lässt eine Organisation erkennen, die darauf eingerichtet ist, die völlige Resorption der Knorpelzellen herbeizuführen, auch dann noch, wenn eine Vermehrung derselben angebahnt war.

Das weitere unzweideutige Anzeichen beginnender Resorption des Knorpels ist die im innern des Knorpelherdes ansetzende Verkalkung, wobei auch das Protoplasma der Zellen mit Kalksalzen imprägniert werden kann. Dass gerade das Zentrum des Herdes zuerst von der Verkalkung ergriffen wird, erklärt sich dadurch, dass sich für dasselbe die Ernährungsbedingungen erheblich ungünstiger gestalten als für die Randpartien, weil der protoplasmatische Strom durch die feinen, die Knorpelhöhlen verbindenden Kanälchen einen viel weiteren Weg zurücklegen muss. Verkalkte Knorpelherde können, umgeben von einem breiten Bande kernarmen Bindegewebes, bis zu einem Jahre der Resorption Trotz bieten. Wird aber der verkalkte Knorpelherd resorbiert, so erfolgt die Resorption durch den Blut-

strom, wie normaler Weise bei Verknöcherungen. An die Stelle der Osteoklasten sind in diesem Falle junge Granulationszellen getreten.

Fischer sah in den in die Knorpelgrundsubstanz eingewucherten Granulationszellen der Metaplasie anheimgefallene Knorpelzellen. Ich wiederhole, dass von all den angegebenen Resorptionsvorgängen ich nur die stellenweise undeutliche Begrenzung und das blasse Aussehen der Kerne konstatieren konnte; dieser Erscheinung aber glaube ich mit Recht keine weittragende Bedeutung zuerkennen zu müssen.

Die Anlage der Dentalia ist noch gering entwickelt. Am rechten Unterkieferast kann man die streifige Struktur der knöchernen Lamelle erkennen. In der Symphyse liegen die Bindegewebezellen dem Dentale hart an; der Knochen ist jedoch an dieser Stelle nicht so deutlich abgegrenzt und durchsichtiger als an andern Stellen des Umfangs; auch die Zellverhältnisse sind andere dadurch, dass es scheint als seien Bindegewebezellen nicht nur eingeschlossen in die knöcherne Lamelle, sondern auch durch sie hindurchgedrungen; das hängt jedoch mit der Schnittführung zusammen, indem eine Schicht Bindegewebe hart über dem Knochen hier getroffen ist, die ihn nun durchschimmern lässt. Der Streifen der Dentale ist durchschnittlich von $^1/_4$ mm Dicke. An seinem ganzen Umfange liegen ihm Bindegewebezellen hart an, die als Osteoblasten anzusprechen sind. Das kaudale Ende des rechten Dentale ist beim Schneiden oberflächlich getroffen worden, man sieht deshalb zahlreiche Bindegewebezellen, welche über der schwach rot durchschimmernden Knochenschicht liegen. Vom linken Dentale ist entweder ein Stück ausgebrochen oder aber es ist auf der einen Seite noch nicht ausgebildet. Das Verhältnis der Bindegewebezellen zum Knochen in der Symphyse ist dasselbe, wie auf der rechten Seite, also der Knochenlamelle anliegende und sie scheinbar durchsetzende Zellen. Im kaudalen Streifen des Dentale tritt ungefähr nach einem Drittel seiner Länge strukturelle Veränderung ein. Zunächst beginnt die Knochenlamelle von den anliegenden Geweben sich undeutlicher abzuheben durch weniger intensiv rote Färbung, diese spielt mehr in das braune hinüber. Weiter kaudalwärts wird die Färbung immer heller, um endlich durch immer schwächeres Gelb hindurch in weiss überzugehen. Mit der Farbe verlieren sich die Grenzen der Lamelle und ihre streifige Struktur. Bei der scheinbaren Strukturveränderung des früher vorhandenen Knochens handelt es sich einfach um ein noch nicht ausgebildetes Stück Dentale, das durch Bindegewebe vorgezeichnet ist, denn an den Stellen, wo der Knochen nicht vorhanden ist, liegt eine zwei bis drei Zellen starke Schicht von Bindegewebe mit langgestreckten, schmalen Kernen. Sie treten am kaudalen Ende in den Zug von Bindegewebezellen über, der dort in Kontakt mit dem Knorpel steht, so dass die Zellen des letzteren in Bindegewebezellen überzugehen scheinen.

Was zunächst die Resorptionserscheinungen am Knochen anbetrifft, so ist ein Zerfall gar nicht zu denken ohne Osteoklasten, Knochenbrecher, Brisenzellen, welche sich in deutlich sichtbare Vertiefungen an der Peripherie des Knochens legen, von wo aus sie ihre

Zerstörungsarbeit ins Innere fortsetzen; diese Osteoklasten sind aus Bindegewebezellen hervorgegangen. Es war mir am ganzen Umfange der Dentaleanlage bei Durchsicht der Serie nicht möglich, einen einzigen dieser Osteoklasten zu entdecken; ich nehme deshalb an, dass von einer beginnenden Resorption des Knochens noch nicht die Rede sein kann.

Auch die Regeneration des Knochens ist eine isogene; die Tatsache, dass Knochen nur an restierenden Elementen sich wieder bilden kann, wurde ausser Zweifel gestellt durch verschiedene Versuche, bei denen man embryonalen Knochen vollständig exstirpierte, worauf eine Reaktion ausblieb; auch regenerierte die Ulna nicht den Radius und umgekehrt; also auch die Regeneration vom umliegenden Gewebe her ist ausgeschlossen, wie sie bei der berühmten Regeneration der Urodelenlinse vom Irisrande her erfolgt. Die Knochen regenerierenden Zellen sind die Osteoblasten. Gerade aber diese regenerierende Tätigkeit der Osteoblasten konnte ich an diesem Amputationsstumpf beobachten; über die Dauer dieser Tätigkeit konnte natürlich nur die Ausdehnung der Versuchszeit genaue Auskunft geben. Man könnte vielleicht glauben, dass es sich einfach um eine Fortdauer des normalen osteoblastischen Prozesses handle, der durch die Amputation unterbrochen worden war, nicht um eine eigentliche Regeneration; dies ist jedoch nicht der Fall, denn abgesehen von der verschiedenen Anordnung der Osteoblasten, spricht ihre beträchtlich vermehrte Anzahl für eine abnorme Art des Aufbaues, für Regeneration. Der am meisten rostral gelegene Musculus transversus maxillae inferioris (triangularis) zeigt in seiner mittleren Partie normale Fasern mit deutlicher Querstreifung und zwischen den Fasern zerstreut ovale Bindegewebezellen. Zu beiden Seiten reichen nur einzelne Fasern, rostrale, an die Dentalia heran, andere, mehr kaudal dahinziehende Fasern erreichen die Knochen nicht mehr, die Enden einiger haben den straffen, querstreifigen Charakter verloren und ein etwas geschrumpftes Aussehen angenommen; auch ihre Farbe ist heller geworden. An diesen Stellen treten die Bindegewebezellen zahlreicher auf. Median, am kaudalen Rand des Muskels liegt ein Blutgefäss. Von der Medianlinie nach beiden Seiten, kaudal-rostralwärts, steigt in zwei Partien, die eine nach dem rechten, die andere nach dem linken Unterkieferast steuernd, der Musculus geniohydeus auf. Die rostralen Enden reichen bis in den Musculus transversus hinein, dessen Fasern kreuzend. Auch einige Fasern des geniohydeus sind gequollen und lassen keine Querstreifung mehr erkennen oder nur an ganz kleinen Stücken. Die Umrisse dieser Fasern sind undeutlich und namentlich die Enden sind durch das allmähliche Abblassen der gelben Farbe kaum mehr sicher abzugrenzen. Zahlreiche Bindegewebezellen begleiten die Muskelfasern, die an einzelnen Stellen von der ersteren eingeschnürt erscheinen. Die Quellung der Fasern ist am stärksten am kaudalen Ende des Muskels, die rostralen Enden der Fasern, die sich mit den Fasern des transversus kreuzen, sind noch schmäler, intensiver gefärbt, straffer und lassen die Querstreifung erkennen. Die links aufsteigende Muskel-

partie lässt keine Kreuzung ihrer Fasern mit dem transversus erkennen, was aber als Folge des Schrägschnittes anzusehen ist; ihre Fasern sind von zahlreichen Bindegewebezellen umsponnen, es erscheint kaum eine von ihnen als kontinuierlich, sie zerfallen alle in mehr oder minder stark verschwollene Stücke; es ist aber auch hier rostralwärts der ursprüngliche Zusammenhang stärker bewahrt als am kaudalen Beginn des Muskelbündels. In der linken Muskelhälfte liegt an der Grenze zwischen Epithel und Muskulatur ein Gefäss, in dem ungefähr zehn Blutkörperchen sichtbar sind. Links von diesen, mehr rostralwärts gelegen, sind fünf weitere kleine Blutgefässe mit Blutkörperchen hart an den Fasern des linken Geniohyoideus anliegend; auch zwischen den Fasern liegen zerstreut einzelne Blutkörperchen. Am rechten Abschnitt des Muskels sind nur einige vereinzelte Blutkörperchen zu sehen, die zwischen den Fasern zerstreut liegen; zwischen diesem Muskelabschnitt und dem Epithelsaum liegt eine grosse Pigmentzelle. Die Verbindung zwischen dem Implantat und dem umgebenden Gewebe ist keine solide, solche findet einmal statt zwischen dem kaudalen Epithelsaum des Implantates und der Muskulatur des Rückens; diese ist an den spärlichen Verbindungsstellen, der Operation zufolge, in Reaktion begriffen, ihre Fasern sind meist gequollen und die Verbindung besteht nur darin, dass die Epithelzellen kleine Brücken bilden zu diesen Fasern hin und zwischen sie hinein. Was nun das nicht ganz normale Aussehen einiger weniger der Muskelfasern anbetrifft, so lege ich ihm keine weitere Bedeutung bei, als dass sie etwa für den Zerfall der beiden Muskeln in Anspruch genommen werden könnten; ich konstatiere im Gegenteil, dass der Zustand der beiden Muskeln in ihrer ganzen Ausdehnung ein durchaus normaler ist.

Im allgemeinen zeigt sich der Epithelverband kaudal nur an etwa zwei schmalen Stellen aufgelöst und zur Verbindung mit dem Bindegewebe der anliegenden Muskulatur tendierend; es liegen daselbst zwischen beiden Geweben zwei kleine Blutgefässe, auch vereinzelte Blutkörperchen. Ueber die Verwachsung des rostralen Randes des Implantates mit den Geweben des Rückens kann leider kein Urteil abgegeben werden, da, wie schon oben bemerkt, das rostrale Stück des Rückens fehlt. Das Epithel des rostralen Randes des Implantates ist in der rechten Hälfte unverändert erhalten; die linke Hälfte dagegen zeigt Veränderungen, die auf eine Verbindung mit den aufnehmenden Geweben hindeuten; sie beginnen mit der Auswachsung eines Zapfens von Epithelzellen rostralwärts, wahrscheinlich Verbindung suchend mit der Muskulatur des Rückens; weiter nach links scheint sich eher eine Auflösung des Zellverbandes anzubahnen und am kaudalen Ende des Unterkieferastes fehlt stellenweise die epitheliale Bedeckung; daselbst liegen einige Muskelfasern dem Dentale an. An der Stelle des Uebergangs vom wenig veränderten Epithel der rechten Hälfte in die veränderte, liegt eine mächtige, reich verästelte Pigmentzelle, ferner drei oder vier Blutgefässe und zahlreiche Blutkörperchen.

Schnitt durch die Region der Zahnanlagen des Implantates: Der Epithelsaum des Rückens erweckt den Eindruck normalen Zu-

standes; zwischen die mittelgrossen, ovalen, grosskernigen Epithelzellen, sind Drüsenzellen eingelagert. Die Basalmembran ist stellenweise deutlich sichtbar und von starken Pigmenthäufchen dicht besetzt. Die Beziehungen zwischen dem Implantat und den Geweben des Rückens können wieder nur einseitig betrachtet werden, nur kaudal, da rostral die letzteren knapp am Implantat abgetrennt wurden. Die Muskelfasern sind in der Nähe des Implantates in ihren Enden, seltener in der ganzen Länge, gequollen; auch sind daselbst Umlagerungen einiger Muskelbündel vorgekommen; normaler Weise sind die Fasern parallel der Längsachse des Körpers gerichtet; diese Errichtung wird von einigen Bündeln in der Nähe des Implantates aufgegeben, indem sie ihre Fasern büschelförmig an das Implantat und teilweise in dasselbe strahlen lassen; die rostralen Enden dieser Fasern sind gequollen, in ihrem kaudalen Teil ist die Querstreifung noch zu erkennen; die in der Umgebung sich befindende Muskulatur zeigt vereinzelte Degenerationszeichen der Fasern; die ventralwärts am Implantat gelegene Muskulatur hat Lagerung und auch Struktur der Fasern verändert; es liegen daselbst Stücke von Fasern zu rundlichen Formen aufgequollen neben halben Fasern mit teilweiser Querstreifung und anderen typischen Degenerationsformen; zwischen diesem Gemengsel lagern Schwärme von Blutkörperchen und Bindegewebezellen.

Das Epithel des Implantates hat sich unverändert erhalten mit den eng aneinander liegenden, gleich geformten Epithel- und den grossen vereinzelten Drüsenzellen. Die Basalmembran ist zum Teil erhalten, zum Teil nicht sichtbar; Pigmentzellen lagern hauptsächlich rostral an der Basis des Epithelsaumes.

Das allgemeine Bild der Bezahnung ist, mit dem am normalen Unterkiefer verglichen, kein verändertes (vergl. Fig. 1 u. 2). Links von der Symphyse liegen zehn, rechts davon fünf Zahnanlagen, von ihnen haben neun bereits in ziemlich dicker Schicht Dentin ausgeschieden. An vier Punkten lässt sich hinter dem funktionierenden Zahn bereits der Ersatzzahn sehen. Der Schnitt hat die Zähne ungefähr in der Mitte ihrer Länge getroffen. Im bindegewebigen Zwischenraum zwischen Epithelsaum und Zahnreihe der linken Seite liegen zahlreiche Blutkörperchen. Die Zähne zeigen die normale Struktur, von aussen nach innen folgen in ringförmigen Schichten: Epithelzellen, Dentin, Pulpa mit Odontoblasten. Zwei Zahnanlagen stehen noch in frühester Entwicklung, so dass noch keine Dentinausscheidung vor sich gegangen ist und das Epithel als Haube den Bindegewebezapfen überzieht (Zapfenstadium nach Röse).

Blutkörperchen, die sich zum Teil zwischen die einzelnen Anlagen hineinschieben, liegen zahlreich kaudal von der Zone der Zahnanlage; sie verteilen sich auf die ganze Ausdehnung des Bezirks der Zähne.

Bindegewebe breitet sich einmal kaudal (nach innen) vom Epithelrande zwischen den Zahnanlagen aus. Infolge der unebenmässigen Schnittführung erscheint es auf der rechten Seite dichter als auf der linken, wo der Zellverband ein lockerer ist, in der Gegend der Sym-

physe oder eher schon rechts von hier, beginnen die einzelnen Zellen sich dichter zu drängen. Auf der linken Seite, wo sie weniger dicht stehen, ist das normalerweise schon beobachtete strukturelle Bild, mit dem sie die Zahnreihe umziehen, festgehalten, die Zellen sind zu vier bis fünf in Bandform geschichtet, und dieses Zellband folgt nun rostral der Anordnung der Zahnanlagen wellenförmig, jeweilen über die einzelnen Anlagen sich erhebend und in die Zwischenräume abfallend.

Die grössere Masse von Bindegeweben lagert kaudal vom Bogen des Zahnbesatzes. Die Symphyse umlagert ein Schwarm von Bindegewebezellen, die in Büschelform angeordnet sind: der Ursprung des Büschels liegt an der Symphyse und die einzelnen Bündel laufen zu Strahlen vereinigt kaudalwärts in die Breite; den Rand dieses Zellverbandes umlagern zahlreiche Blutkörperchen und in seiner Mitte zieht ein Blutgefäss dahin, das ebenfalls mehrere Blutkörperchen umschliesst; ein solches findet sich auch am linken kaudalen Ende des Büschels. Dem kaudalen Rande des linken Unterkieferastes entlang ziehen weitere Züge von Bindegewebe dahin; ferner finden sich zwischen den Fasern des transversus und um die veränderte Rückenmuskulatur herum und endlich in der Grenzzone zwischen Implantat und aufnehmendem Körper, Bindegewebepartien, die alle durch mehr oder weniger lockere Anordnung ihrer Zellen ausgezeichnet sind; in grösseren und kleineren Häufchen sind zwischen sie Blutkörperchen eingestreut, auch von kleinen Gefässen sind sie stellenweise durchsetzt.

Die Knochenlamelle des Dentale ist noch rostral im Schnitte getroffen, dann um die Symphyse herum und an den beiden Enden des Kieferbodens. Am linken Ende liegt sie dem Knorpel als kurzes Stück rostral auf; durch den mechanischen Einfluss des Schneidens ist die Lamelle aus ihrer richtigen Lage etwas verschoben worden, so dass sowohl nach dem Knorpel als auch nach der Epitheldecke hin ein leerer Zwischenraum entstanden ist und nur am kaudalen Ende ist Bindegewebekontakt vorhanden; die Lamelle weist am rostralwärts gerichteten Ende eine Dicke von $^1/_4$ mm auf, in der Mitte eine solche von $^1/_5$ mm, ebenfalls am kaudalwärts gerichteten Ende. An der Struktur sind keine nach der anormalen Seite hin in Betracht fallenden Veränderungen zu sehen. Am rechten Ende umzieht der Knochen den Knorpel in spitz-ovalem Bogen, so dass das kaudalwärts gerichtete Ende des Knorpels mit Knochen bedeckt erscheint. Soweit das Knorpelstück vom Schnitte noch getroffen ist, wird es von den Lamellen des Dentale rostralwärts begleitet. Am Ende ist der Knochen noch nicht eigentlich durchschnitten, sondern er schimmert unter dem ihm aufliegenden Bindegewebe durch; an den rostralwärts ziehenden Lamellen lässt sich die streifige Struktur deutlich erkennen; ebenso an dem kurzen Stück, das an der Symphyse dem Knorpel aufliegt. Vom Meckel'schen Knorpel sind an den Stellen, wo der Knochen liegt, nur noch kleine Stücke sichtbar. Am linken Ende ist er nur noch dorsal peripher getroffen und die Struktur daher schwach kenntlich; doch ist sie zweifellos normal; rundliche bis längliche ovale Knorpel-

zellen liegen in der Grundsubstanz eingebettet; am rechten Ende wird dasselbe Bild, jedoch viel deutlicher, geboten, und es herrscht die rundliche Form der Knorpelzellen vor: ebenfalls dorsal peripher ist der Knorpel in der Gegend der Symphyse getroffen, doch liegen die Knorpelzellen daselbst dichter und bleibt aus diesem Grund von der Grundsubstanz weniger ausgespart.

Von den beiden Muskeln, dem Musculus transversus maxillae inferioris und dem Musculus geniohyoideus sind nur kleine Stücke zu sehen, wovon das grössere dem ersteren angehört: dessen Fasern entspringen am Dentale der rechten Seite und endigen ungefähr in der Medianlinie des Implantates: die Mehrzahl der Fasern ist quergestreift, in der kaudalen Partie ist ein kleiner Teil entweder gequollen oder in einzelne Stücke aufgelöst. Vom Geniohyoideus sind nur die oberflächlichen Stücke einiger weniger Fasern zu sehen, die eine leichte Quellung zeigen; dicht an sie heran reichen die Fasern der Rückenmuskulatur und zahlreiche Blutkörperchen umlagern sie. Verbindungen zwischen Implantat und den Geweben des aufnehmenden Körpers sind hier ausgesprochener. Schon zwischen dem Epithel des rostralen Randes des Implantates und dem Bindegewebe des Rückens, soweit dieses überhaupt noch vorhanden ist, sind Bestrebungen zur Verbindung ersichtlich; gerade unweit vom Abbruch der Rückengewebe ist eine scharfe Grenzlinie zwischen dem Epithelrand des Implantates und dem Bindegewebe des Rückens kaum mehr zu verfolgen; in dieser Zone engen Kontakts sind mehrere grössere und kleinere Blutgefässe mit zahlreichen Blutkörperchen eingeschlossen; überhaupt sind Blutgefässe und Blutkörperchen schwarmweise in dem ganzen Umkreise des Operationsfeldes verteilt, in auffallender Weise jedoch zwischen Implantat und Rückenmuskulatur, was durch die Operation erklärt wird, sodann in den Partien des Implantates kaudal von der Symphyse der Meckel'schen Knorpel und links und rechts von den beiden kaudalwärts gebogenen Dentalia, also innerhalb des Bogens, den die beiden Unterkieferäste beschreiben; dies sind alles Stellen, da entweder Lücken vorhanden waren, oder die von weichem, lockerem Gewebe, von lockerem Bindegewebe, durch die Operation zerstörter Muskulatur erfüllt waren. Zwischen dem kaudalen Ende des Implantates und der Muskulatur des Rückens ist durch Verflechtungen zwischen Bindegewebezellen und Muskulatur die Festheftung des Implantates vorbereitet.

Ueber das Verhalten dieser Gewebe, mit Ausnahme des Zahnsystems, gegenüber Degeneration und Regeneration, habe ich bei dem Schnitt durch den Meckel'schen Knorpel gesprochen. Resorption und Regeneration der Zähne sind ein Gebiet, über das man vergeblich in der zoologischen und entwicklungsmechanischen Literatur Aufschluss sucht. Zusammenfassend weist nur Burckhardt auf das Verhalten der Hartsubstanzen in dieser Beziehung hin: „Die Hartgebilde sind interkellulare Ausscheidungen von lebenden Elementen, von denen sie nicht regeneriert werden können." Ueber eine eventuelle Resorption dieser Hartgebilde habe ich gar nichts gefunden; doch zog ich den Schluss,

dass der Zerfall wohl sehr schwer eintrete, da ich sie stetsfort betont fand als stammesgeschichtliche Dokumente infolge der Dauerhaftigkeit ihrer Substanzen. Doch dies bezieht sich nur auf die fertigen Gebilde, während einige Notizen über das Verhalten wachsender Zähne gegenüber den Resorptions- und Regenerationserscheinungen für mich äusserst wertvoll gewesen wären.

Endlich bleibt mir noch übrig zu bemerken, dass ich verschiedene kleine Blutgefässe in insogener Regeneration antraf, indem mehrere Endothelzellen in mitotischer Vermehrung begriffen waren. Barfurth neigt der Ansicht zu, dass die neue Kapilare in Regeneration sich ebenfalls interkellulär bildet, wie auf ontogenetischem Wege, und nicht, wie von anderer Seite angenommen wird, intrazellulär, durch Aushöhlung einer Endothelzelle.

Die Resultate des ersten Versuchs.

In Hinsicht auf die Veränderungen, die das Implantat vom Zeitpunkte der Implantation an bis zur Fixierung des Versuchstieres erleiden konnte, sind drei Möglichkeiten auseinander zu halten:

1. Die normale Entwicklung kann fortgesetzt werden.
2. Es können resorptive Vorgänge eingetreten sein.
3. Es sind Neubildungen möglich.

1. Resorptive Vorgänge.

A. Am Mutterboden:

1. Diejenigen Epithelzellen, die als emigrierende Elemente mit der Muskulatur in Beziehung treten und wahrscheinlich als Muskelphagocyten funktionieren, gehen zu Grunde.
2. An der Rückenmuskulatur zeigen sich folgende Degenerationserscheinungen:
   a) Blasige Entartung schollig zerfallener Fasern umsponnen von Elementen des Epithels.
   b) Pathologische Knospung der Muskelfasern. Endliches Zugrundegehen dieser, Sarkoklasten oder Sarkolyten genannten, Zellen.
   c) Passiver Zerfall der Muskelfasern und Muskelfaserknospen infolge der aktiven Tätigkeit des wuchernden Bindegewebes.
   d) Zusammenfliessen der Muskelfasern unter der Bildung von Vakuolen und starker Fragmentation der Kerne. Gänzliches Zugrundegehen der Elemente.

B. Am Implantat:

1. Minime Anzahl von degenerierenden Knorpelzellen am kaudalen Ende des linken Meckel'schen Knorpels; die Degeneration äussert sich in einer Quellung der Zellen.
2. Geringe degeneratorische Anzeichen an einzelnen Fasern des Musculus geniohyoideus und des Musculus transversus.
3. Zugrundegehen der durch die Operation in der Wundfläche zerstreuten Blutkörperchen.

2. Normale Weiterentwicklung.

A. Am Mutterboden:

1. Weiterwachsen des umgebenden Epithels in normalen Grenzen.
2. Ungestörte normale Weiterentwicklung der umliegenden Muskulatur, soweit sie bei der Operation nicht verletzt wurde.

B. Am Implantat:

Normale Weiterentwicklung.

1. Des Epithels zum grössten Teile.
2. Des Bindegewebes fast im ganzen Umfange.
3. Des Gewebes bei der Meckel'schen Knorpel.
4. Des Knochengewebes der Dentalia.
5. Der Muskulatur des musculus geniohyoideus und des musculus transversus.
6. Der Zähne im ganzen Umfange des Besatzes und in allen Stadien der Entwicklung.

3. Neubildungen.

A. Am Mutterboden:

1. Die Wiederherstellung und teilweise Vergrösserung des Epithelbelags, die Drüsenzellen eingeschlossen.

   Die Neubildung stammt sehr wahrscheinlich aus den Zellen der provisorischen Epitheldecke der Wundfläche, die aus passiv vorgeschobenen Zellen zusammengesetzt worden ist. An der Vermehrung des Epithels ist sowohl die direkte, als auch die indirekte Teilungsart beteiligt.
2. Regeneration der Muskulatur mit Hilfe von Sarkoblasten und Spindelzellen auf mitotischem Wege. Ferner: Regeneration der Muskulatur durch Verlängerung der präexistierenden Enden der Fasern.

B. Am Implantat:

1. Vermehrung der Epithelzellen an der ventralen Fläche zum Zwecke einer Verbindung mit den Elementen des Mutterbodens.

Neubildung:

2. Von Epithelzellen an den Amputationsstümpfen auf mitotischem Wege von den Wundrändern her, einschliesslich der Drüsenzellen.
3. Vom Bindegewebe am Amputationsstumpf, begleitet vom Pigment.
4. Von Knorpelgewebe ebendaselbst, erkennbar durch die dichtvorhandenen, oft zu drei bis vier in einer Kapsel liegenden Zellen.
5. Von Knochengewebe der Dentalia am Amputationsstumpf durch regeneratorische Tätigkeit der Osteoblasten.
6. Bildung eines Epithelzapfens auf der linken Hälfte des rostralen Randes des Implantates zur Verbindung mit der Umgebung.
7. Neubildung von Kapillaren in der Grenzzone zwischen Implantat und Mutterboden durch isogene Regeneration aus Endothelzellen.

Transplantation des Unterkiefers eines Forellenembryo von 121 Tagen in die Mundschleimhaut eines Gresslings, gobio fluviatilis.

Dauer des Versuchs: 14 Tage.

Frontalschnitt durch den Kopf eines normalen Gresslings, aus der Gegend der Implantationsstelle.

Der am meisten in die Augen fallende Organteil ist eine Partie des musculus geniohyoideus. Sie kommt in zwei Bündeln von der Kiemengegend her und endigt einbündelig vor der Spitze des Unterkiefers, vom Epithelsaum nur durch eine schmale Bindegewebepartie getrennt; an der Vereinigungsstelle der Bündel wird der Muskelteil durch eine schmale Bindegewebelamelle getrennt, was äusserlich durch eine quer über den Muskel laufende schmale Rinne angedeutet ist. Lateral verlaufen zwei weitere Bündel dieses Muskels, die gleich weit caudalwärts entspringen, wie die mittleren, nur etwas mehr lateral, rostralwärts verlaufen und sich dem mittleren einbündeligen Teil nahe seinem Ende vereinen. Die Fasern der verschiedenen Bündel laufen alle parallel zu einander in der Längsrichtung des Körpers.

Ueber dem rostralen Ende des Musculus geniohyoideus ist der Musculus transversus gelagert. Er ist quer zwischen den beiden Unterkieferästen ausgespannt, seine Fasern liegen parallel und verlaufen senkrecht zur Längsachse des Körpers. Die Trennung zwischen den lateralen Bündeln des Musculus geniohyoideus und dem Transversus erscheint nicht als scharf.

Das Epithel besteht aus kleinen, eng aneinander liegenden Zellen; es ist mit zahlreichen Sinnesorganen gespickt, die sich rostralwärts häufen. Riesenzellen sind im ganzen Umkreise in Menge zu sehen. Das Epithel der Schleimhautfalten, die im Mundinnern vor der Zunge liegen, zeigt keine wesentlichen Differenzierungen. Von Hauptsinnesorganen sind noch sehr schön sichtbar die Organe der Seitenlinien.

Von Organen des Skelettsystems fallen in Betracht allein die Meckel'schen Knorpel und die Dentalia.

Der Meckel'sche Knorpel ist noch relativ mächtig, die Knorpelzellen sind langgestreckt und liegen alle quer zur Längsachse des Knorpels.

Das Dentale ist mässig dick; es handelt sich um wirklichen Knochen, nicht um osteoides Gewebe, denn es sind Zelleinschlüsse in Form von Knochenzellen vorhanden.

Zwischen Epithel-, Knorpel-, Knochen- und Muskelgewebe ist fibrilläres Bindegewebe gelagert.

Frontalschnitt durch den Unterkiefer eines normalen Forellenembryo von 121 Tagen, wie er als Implantat gedient hat.

Es sei bezüglich dieser Beschreibung auf den ersten Versuch hingewiesen, wo ein solcher Unterkiefer beschrieben wurde.

Der experimentell erzeugte Fall.

In die Mundschleimhaut und dem darunter befindlichen Musculus geniohyoideus wurde mit einem feinen Skalpell eine Tasche eingeschnitten und in die Tasche mit feiner Pinzette das amputierte Stück des Forellenunterkiefers gebracht. Es wurden zur Fixierung des Implantates keine besonderen Mittel angewendet. Es war somit wieder auf das Gelingen des Versuchs, hauptsächlich was die Lage des Objektes im Mutterboden anbetrifft, auf günstige natürliche Bedingungen abgestellt. Wie sehr diese bei den Versuchen berücksichtigt werden müssen, lehren die Resultate der Versuche. Beim Schneiden wurde die frontale Schnittrichtung gewählt, als die das günstigste Resultat versprechende.

Das implantierte Stück war gerade die Hälfte des amputierten Unterkieferteiles, der ungefähr die Form eines Halbmondes hatte. Nach den Beobachtungen darf als die ziemlich sichere Lage des Implantates angegeben werden, dass das rostrale Ende des Unterkiefers rostral, der Amputationsstumpf des Unterkieferastes caudal gerichtet waren. Die zahntragende Fläche des Dentale kam in diesem Falle nach innen, d. h. im Gresslingsunterkiefer medianwärts zu liegen. Die daselbst liegenden Gewebe sind weich, während lateralwärts die Hartgewebe des Dentale und des Meckel'schen Knorpels gelegen hätten. Das ist in Betracht zu ziehen, weil es mit zu den Bedingungen des Erfolges einer Transplantation gehört, ob der Widerstand, der dem Implantat entgegengesetzt wird, durch die Gewebe des Mutterbodens stark oder gering ist.

Das Verhalten des Mutterbodens.

Bei der Operation mussten verletzt werden das Epithel, das Bindegewebe und die Muskulatur in der Gegend der Tasche. Die Regeneration, eventuell die Rückbildung des Epithels, mussten an der Oberfläche betrachtet werden. An der Stelle der Implantation und in ihrer Umgebung ist die Mundschleimhaut nicht glatt, sondern sie weist eine mannigfaltige, wulstige und höckerige Oberfläche auf. Diese Wülste und Höcker sind bindegewebige Erhebungen, die von einem ziemlich dicken Epithelmantel umkleidet sind. Die der Schleimhautoberfläche sich nähernden Schnitte zeigen deshalb das Bindegewebe nicht in kontinuierlicher Fläche, sondern in kleineren Partien, von verschiedener Form angeordnet, die jeweilen von einem bandförmigen Streifen Epithel umsäumt sind. Die Verfolgung der Serie bis zur

Oberfläche der Mundschleimhaut zeigt, dass die angebrachten Verletzungen im Bindegewebe und im Epithel nahezu vollkommen wieder ausgeheilt, und eventuell fehlende Partien wieder ersetzt worden sind. Es war zur Beobachtung der Epithelveränderungen unmöglich, bei einem einzigen Schnitte zu verweilen, sondern das Resultat musste aus den Beobachtungen aller oberflächlichen Schnitte gezogen werden. Die Epithelbezirke der Schleimhautpapillen zeigten von der Oberfläche weg, wo sie frei in die Mundhöhle ragen, bis hinab zur Basis derselben, keine Abweichungen vom normalen Zustande; und auch da, wo das Material des Implantates ein Ausweichen erzwungen hatte, geschah die Umwachsung auf dem kürzesten Wege und die Eingliederung in den übrigen Epithelverband wurde so wiederhergestellt, dass das normale Bild kaum gestört ist. Die Wiederherstellung der gestörten Epithelbezirke ging auf dem Wege der isogenen Regeneration vor sich und zwar durch direkte und indirekte Teilung, durch Fragmentationsbilder und Mitosen vertreten. Die einzelligen Drüsenzellen des Epithels wurden ebenfalls wieder gebildet. Zugleich mit dem des Epithels wurde der normale Zustand des Bindegewebes wieder hergestellt. Ich glaube, dass auch bei der Regeneration des Bindegewebes neben der indirekten Teilung die direkte bestätigt ist, denn es zeigten sich Kernfiguren, die den Fragmentationsbildern der Epithelien vollkommen gleich waren.

Die kompliziertesten Veränderungen am Mutterboden hat die Operation auch bei diesem Versuch an der Muskulatur hervorgerufen.

Bei der Untersuchung der Muskulaturveränderungen war zunächst zu erwarten, dass der Reiz, den die Verwundung auf die Muskulatur des Gresslings ausgeübt hat, dieselben Veränderungen zur Folge haben würde, wie am Rücken der Forellenembryonen, denn die Verwundung war dieselbe, und im Grunde reagiert nicht die Anordnung der Muskelfasern, sondern ihre Struktur, die wohl hier dieselbe wie dort ist. Es mag uns gestattet sein, diese Verhältnisse, obschon nicht streng zum Thema gehörig, doch etwas näher auszuführen.

Die Verwundung traf den Muskel an einer bestimmten Stelle, in einer Länge von 3 mm und seiner ganzen Tiefe. Die degenerativen Veränderungen sind an den Fasern der nächsten Umgebung der Verwundung zu suchen, indem auch hier das zunächst der Wunde gelegene Ende einer Faser das zuerst von der Degeneration ergriffene sein wird; und doch wird die Frage nach dem Fortschreiten der Degeneration nicht immer leicht zu entscheiden sein, weil die Fasern von der Verwundung quer und längs an den Enden und in der Mitte getroffen wurden. Dann wird ferner zu untersuchen sein, ob unter den gegebenen Bedingungen alle Arten der Degeneration, die am Forellenrücken beobachtet wurden, hier wieder getroffen werden; weiterhin, ob nicht etwa ein Modus hervortritt, der an der Rückenmuskulatur beobachtet war.

Die Vergleichung der Degeneration der Muskulatur am Rücken der Forelle mit der hier am Unterkiefermuskel vorliegenden, wirft ein gewisses Licht auf die Mannigfaltigkeit, womit die quergestreiften Muskel-

fasern auf annähernd denselben Reiz reagieren. Der in Betracht fallende Muskel ist allein der Musculus geniohyoideus, und von ihm wieder nur die rostrale Partie der rechten Hälfte. Wie in den Segmenten des Rückens ist bei diesem einfachen Muskel die einzelne Faser begrenzend für eine Art der Degeneration. Vom ersten Modus der Degeneration, dem durch pathologische Knospung, konnte ich die verschiedensten Stadien feststellen. Zunächst die lose Faser, deren eines Ende eine sackförmige Anschwellung bildete, während das entgegengesetzte dünn auslief. Das helle Plasma füllte das sackförmige Ende und die kontraktile Substanz zog sich in den stielförmigen übrigen Teil der Faser dahin; dabei war gegen das sackförmige Ende ein Teil der kontraktilen Substanz bereits in einzelne Fibrillen aufgelöst und ein Teil körnig zerfallen. Im Gegensatz zu den Befunden am Rücken der Forellen ist hier zu bemerken, dass die Anschwellung an dem der Verwundung entgegengesetzte Ende sich befand, eine Möglichkeit, welche von Nusbaum und Sidoriak allerdings auch offen gelassen wird; ferner finden sich Kerne sowohl im Plasma erfüllten Ende, wie im Bezirk der kontraktilen Substanz, hier sogar noch in Ueberzahl, während bei Nusbaum und Sidoriak die Kerne in der kontraktilen Substanz zu Grunde gehen. Das von mir beobachtete Stadium ist in dieser Beziehung offenbar ein jüngeres und der Zerfall der kontraktilen Substanz noch nicht soweit vorgeschritten. Die Endprodukte dieses Degenerationsmodus, die rundlichen, rundlich-ovalen und polygonalen Zellen, deren Form durch den gegenseitigen Druck bedingt ist, sind infolge der etwas dicken Schnitte schwer zu beurteilen; es ist nicht möglich, die feinen Punkte der Endprodukte der kontraktilen Substanz zu sehen, doch kann ich aus obigem Grunde auch nicht behaupten, dass sie fehlen.

Die Plasmastruktur der Muskelfaser dürfte balkenförmig zu nennen sein. Das Fehlen der Ueberreste der kontraktilen Substanz könnte angenommen werden aus dem Fehlen der Kerne und den meisten der Knospen, was ein Symptom des nahen totalen Untergangs der Zellen ist. Gegenüber Barfurth, Neumann und Nauwerk vertreten Nusbaum und Sidoriak die Auffassung, dass es sich bei diesen Knospenzellen der Muskelfasern nicht um Faserneubildner handelt, sondern um Zellen, die einer totalen Atrophie erliegen. Bei den andern genannten Autoren bestehen die Knospen von Anfang an aus der kontraktilen Substanz und verlieren nur sekundär die Quer- und Längsstreifung.

Der passive Zerfall der Muskelfasern oder Muskelfaserknospen kann wirklich nicht als Modus für sich bestehen, denn ich habe nirgends Gruppen zerfallener Knospen und Muskelfasern gefunden, dazwischen sich nicht bindegewebige Elemente befanden. Ich kann es allerdings auf grund meiner in Hinsicht auf die Dicke der Schnitte ungenügenden Präparate nicht wagen zu behaupten, die bindegewebigen Elemente seien zum Zerfall der Fasern und Knospen absolut notwendig, doch habe ich sie wirklich als ständige Begleiter des Zerfalls gefunden.

Bezüglich der äusserst charakteristischen dritten Art der Degeneration habe ich vor allem zu bemerken, dass es mir noch weniger

möglich war, den Reichtum der histologischen Erscheinungen, der sich bot, zu sichten.

Vor allem ging ich darauf aus, diejenigen Bilder wiederzufinden, die Nusbaum und Sidoriak am Rücken der Forellenembryonen beschrieben hatten, und die ich in Fall I grösstenteils bestätigen konnte Unter den nun völlig veränderten Versuchsbedingungen konnte ich nicht die klaren und unzweifelhaften Degenerationsstadien, die die Verfasser für den dritten Modus aufgestellt haben, an meinen Präparaten wiedersehen. Wohl schien mir dies und jenes Bild ihm anzugehören; und das Stadium, da die von Neurilemmhäutchen umgebenen Muskelfaserzellen wurstförmige Körper bilden, bot sich ganz deutlich dar; aber um andere vermeintlich sichere Bilder drängten sich so viele, von den normalen abweichenden Formen der Muskelfasern, die ich keinem der drei Modi beizuordnen wagte, sodass ich nicht näher darauf eintreten konnte, ohne das Ziel der Arbeit zu sehr aus den Augen zu verlieren. Möglicherweise handelt es sich um Stadien, die dem dritten Modus eingereiht werden können, vielleicht um neue, von der Art der Verwundung und dem Implantat abhängige Formen. Eine Vergleichung der Degeneration der quergestreiften Muskulatur an diesem Objekte mit der am Rücken der Forellenembryonen könnte möglicherweise interessante neue vergleichend-anatomische und -histologische Resultate zeitigen und auch dem Totalgebiet der Degeneration neue Daten zuführen. Ueber die regenerativen Erscheinungen am verletzten Muskel erhielt ich sichere Antwort aus meinen Präparaten, indem ich an einigen Stellen die Schwärme der Sarkoblasten sah, die aus den Resten der Muskelfasern, die der Wundfläche zunächst lagen, ausbrachen, und nach dem Wundrande hin die degenerierenden Fasern zu ersetzen strebten: die Kerne sah ich deutlich, doch konnte ich nur an ein oder zwei Schnitten, die dünn genug geraten waren, die direkte und indirekte Vermehrung beobachten. Noch deutlicher bot sich die zweite Art der Regeneration dar. Die Enden der präexistierenden Muskelfaserzellen waren zu schmalen Bändern verlängert; dabei fehlte bei einigen die contraktile Substanz, bei andern war sie bereits im Plasma mit den ovalen Kernen angedeutet.

Das Verhalten des Implantates.

Das Epithel tritt in ausnahmsweise grossen Massen zu Tage. Auf allen Schnitten ist das Bild des Implantates von Bindegewebezellen und Epithelien überschwemmt; die Kerne sind nicht mehr von normalem Aussehen; ihr Tinktionsvermögen hat abgenommen und an genügend dünnen Schnitten erscheint die Kernsubstanz körnig zerfallen. In seiner Anordnung hält das Epithel wie auch das Bindegewebe keine Bezirke ein; die Zellen durchsetzen das Implantat nach allen Richtungen und in allen Teilen. Dabei ist die Anhäufung überall ungefähr gleich stark. Die Kernveränderungen stehen auf den mannigfachsten Stufen; vom normal aussehenden, dunkel gefärbten, durch die mehr oder weniger körnig zerfallenen und dem entsprechend

gebleichten, bis zu den gänzlichem Schwund nahestehenden, drängen sie sich zahlreich im dichten Zellager. Obwohl ich sie in der verhältnismässig grossen Zellmasse erwartete, sah ich keine Kernteilungsfiguren.

Klare Trennungen histologischer Details sind nicht vorhanden; es ist darum auch unmöglich, die Bezirke der bindegewebigen Elemente von den übrigen Geweben abzugrenzen. Bindegewebe ist in allen Teilen des Implantates zwischen die Epithelien eingelagert. Von den Epithelzellen sind die Zellen des Bindegewebes an der dunkleren Färbung der Kerne zu erkennen; eine ähnliche körnige Beschaffenheit wie sie die Kerne der Epithelien zeigen, fehlt denen des Bindegewebes;

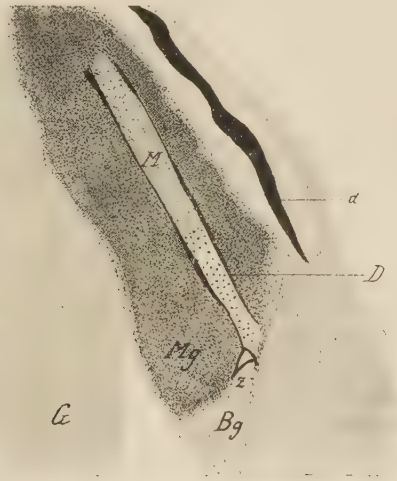

II. Versuch: Transplantation des Unterkieferstückes eines Embryo von Trutta fario in die Mundschleimhaut von gobio fluviatilis.

M: Meckel'scher Knorpel.
Mg: Mischgewebe aus Epithel und Bindegewebe.
G: Musc. geniohyoideus.
D: Knochenlamelle des Dentale.
Bg: Bindegewebe.
d: Stück des Dentale von gobio.
Z: Zahnanlagen.

auch ist die Form der ersteren rundlich, die der letzteren länglich oval. Zu grösseren Zügen finden sie sich vereinigt, wo sie Ueberreste von Hartsubstanzen und ganze Zähne umziehen und an den Stellen des Kontakts zwischen Implantat und Mutterboden.

Die Hartgewebe haben teilweise eine ganz bedeutende Reduktion erfahren. Bei der Beobachtung der Veränderungen der Hartgewebe lassen sich Knorpellamelle und Knorpel nicht gut auseinander halten.

Der Meckel'sche Knorpel und die Knochenlamelle des Dentale sind als ganzes zu nehmen; die Veränderungen am einen Gewebe werden zum Teil vom andern bedingt. Das implantierte Stück des Unterkieters trug zwei Amputationsflächen, die eine herrührend von der Amputation der vordern Unterkieferhälfte, die andere von der

Trennung letzterer in zwei Hälften. Die fremden Gewebe traten also an zwei verhältnismässig grossen Flächen mit dem Knochen- und Knorpelgewebe des Dentale in direkte Berührung.

Ohne nun zunächst auf die Zusammenhänge zwischen der Knochenlamelle und dem Knorpel Rücksicht zu nehmen, beobachte ich die Veränderungen am einen und am andern Gewebe. Die Zellen des Knorpels am Amputationsstumpf und in seiner Nähe zeigen fast normales Aussehen; sie sind mittelgross, haben einen deutlichen, mehr oder weniger grossen Kern und im Vergleich zur Schnittdicke scharfe Begrenzung; nur die etwas stark rundliche Form lässt eine leichte Quellung vermuten. Auch weiter rostralwärts zeigen die Zellen, soweit eine annähernd günstige Beobachtung möglich ist, normales Aussehen, und an einzelnen Zellen beobachtete ich sogar die Kerne in mitotischer Teilung. Bis ungefähr in die Mitte des in seiner ganzen Länge getroffenen Meckel'schen Knorpels sind diese normalen Zellbilder zu verfolgen und werden wohl auch das rostrale Ende erfüllen, dem Auge daselbst allerdings durch das darüberliegende Mischgewebe von Bindegewebe und Epithelien entzogen.

Ganz andere Bilder bietet der Knorpel auf einem mehr oberflächlichen Schnitte. Wir sehen nicht mehr ein kontinuierliches Band mit ungefähr gleichen Zellbildern, sondern zwei isolierte Knorpelherde von verschiedenem histologischen Bau. Das eine der beiden Stücke hat schuhähnliche Gestalt, daran sind Ober- und Unterteil als histologisch verschieden auseinander zu halten. Der Oberteil ist rostralwärts, der Unterteil kaudalwärts gerichtet. Letzterer ist vollständig von der Leiste des Dentale, die hier ziemlich breit ist, eingeschlossen, während der obere Teil nur bis in seine Hälfte von ihr eingeschlossen wird, sodass, um im Bilde zu bleiben, der Stiefeleingang von Knochenumhüllung ganz frei ist. Im unteren Teile zeigen die Knorpelzellen normales Aussehen; die Kerne sind scharf gefärbt, ziemlich gross und vereinzelt sogar in indirekter Teilung begriffen. Gegen den obern Teil hin vergrössern sich die Zellen, sie quellen auf und die Kerne verblassen. Gegen den Halsrand zu aber liegen vier bis fünf Knorpelhöhlen ohne Zellen, die, nach und nach sich vergrössernd, auch die Knorpelsubstanz zum Schwund bringen. Die Knorpelhöhlen werden umso grösser, je näher sie der Peripherie zu liegen. Das umliegende Gewebe, Bindegewebe und Epithelien tritt nur einseitig in direkten Kontakt mit dem Knorpelstück, medianwärts, am rostralen Ende des Stückes, das von der Lamelle des Dentale frei gelassen wurde, legen sich die Zellen an das Knorpelgewebe an, ohne jedoch Einbuchtungen hervorzurufen.

Einen vom normalen noch viel mehr abweichenden Zustand weist ein zweites Knorpelstück auf demselben Schnitte auf. Zwei Drittel desselben bilden undurchsichtige, graue Substanz, die keine Zellen und keine Struktur erkennen lässt. Das kaudal gerichtete Ende ist am mächtigsten und von rundlicher Form, die Mitte ist eingeschnürt von beiden Seiten als schmaler Streifen, gegen das rostrale Ende verbreitert sich die Masse wieder, ohne jedoch wie am kaudalen Ende, rund.

sondern um in zwei spitzen Zipfeln nach rechts und links auszulaufen. Die Konturen zu beiden Seiten des Knorpelstückes zwischen den beiden Enden sind ausgezackt. Knorpelzellen sind keine mehr zu sehen, doch lagern sich in der mittleren Partie fast ausschliesslich Knorpelhöhlen ohne Zellen, die Grundsubstanz immer mehr verdrängend. Einzig die Ränder der beiden Endpartien zeigen noch keine Einbuchtungen, doch drängen sich an das kaudale rundliche Ende heran bereits Bindegewebezellen, wovon einige schon ganz dicht anliegen, und das rostrale Ende wird von den Zellen des Bindegewebes, die an der mittleren Partie ihre zerstörende Arbeit verrichten, hart bedrängt, sodass die beiden spitzen Zipfel wohl nur noch kurze Zeit vorhanden gewesen wären. Das ganze Knorpelstück, dem die Umhüllung durch die Dentalelamelle fehlt, ist von dem Granulationsgewebe viel dichter umgeben und viel enger eingeschlossen, als das oben beschriebene Stück. Die beidseitigen Einbuchtungen der Mittelpartie sind von den Zellen des Granulationsgewebes erfüllt und auf der median liegenden Seite lässt sich deutlich das Hinstreben der Zellen des Bindegewebes zum Knorpel verfolgen, indem sie schwarmweise aus ihrem Verbande austreten und nach dem Knorpel hinwandern.

Ein drittes Stück Knorpelgewebe am selben Schnitte zeigt wieder verschiedenes Aussehen als die eben beschriebenen. War das zuletzt beschriebene Stück von der Lamelle des Dentale vollkommen entblösst, und das vorher beschriebene zu $^3/_4$ seines Umfanges damit bedeckt, so ist das vorliegende zur Hälfte von dem Dentale umschlossen, so dass, das Stück zeigt ungefähr rechteckige Form, eine lange und eine kurze Seite mit Knochen umgeben, die beiden andern davon entblösst sind. Im Knorpel vermag ich weder Zellen noch Höhlen zu entdecken, die Masse ist von grauer Farbe und undurchsichtig. Am ganzen Umfange zeigt sich nicht eine einzige Einbuchtung, obschon die Zellen des umgebenden Granulationsgewebes dicht anschliessen, ja, an einer Stelle ist deutlich sichtbar, dass sie dem Knorpel direkt auflagern.

Auf einem noch mehr oberflächlicheren Schnitte bietet sich endlich noch ein anderes Bild strukturell veränderten Knorpels. Die Knochenlamelle des Dentale umlagert den Querschnitt hier fast ganz, nur eine geringe Lücke ist ausgespart. Der Querschnitt des Knorpelstückes ist sehr klein geworden, doch sind die histologischen Details sehr deutlich zu sehen, allerdings auch ihrer Einfachheit halber, denn sie beschränken sich auf die leeren Knorpelhöhlen, die den zwischen dem Knochen liegenden Raum ganz ausfüllen und auf die geringen Reste von Grundsubstanz, die zwischen ihnen lagert. An einem weiteren Querschnitt, wo aber die Lamelle des Dentale den Knorpel ganz umzieht, bietet sich das gleiche Bild.

Die Knochenlamelle des Dentale fand ich auf allen Schnitten vollständig erhalten; nirgends zeigten sich Osteoklasten, selbst da nicht, wo der Knorpel mit diesen hochgradigen Veränderungen behaftet war.

Von der Muskulatur, die zur Zeit der Implantation am Implantat sich befunden hatte, wenn auch in ganz geringem Umfange, konnte ich keine Spur mehr finden.

Zahlreich und im histologischen Bild sehr deutlich, finden sich im ganzen Umkreise der Implantationsstelle die Organe der Zirkulation. Grössere Kapillaren durchsetzen mehr die Randpartien, die Grenzzone zwischen Mutterboden und Implantat, während solche von geringerem Durchmesser das Implantat nach allen Richtungen durchsetzen; an einigen der ersten Art fand ich mehrere Endothelzellen in mitotischer Teilung begriffen.

Merkwürdig ist das Verhalten der Zähne nicht in bezug auf ihren histologischen Bau, sondern auf ihre Lagerung zu ihrer natürlichen Unterlage des Dentale.

Die Struktur ist eine absolut normale, nirgends zeigt das Dentin strukturelle Veränderungen. Aber die Zähne sind nicht mehr mit ihrer Unterlage verwachsen, sondern sie liegen frei in dem Zellengewimmel, das aus Epithelien und Bindegewebe sich zusammensetzt: die Spitzen sind nach allen Richtungen gedreht, zwei sah ich parallel nebeneinander liegen, wobei jedoch die Spitzen entgegengesetzte Richtung hatten, andere kreuzten sich, kurz, sie lagen alle losgelöst vom Dentale in beträchtlichem Abstand von ihm. Die einzig mögliche Orientierung auf ihre frühere Stellung am Knochen war die, dass sie alle nur auf einer Seite desselben lagerten und zwar medianwärts in bezug auf den Mutterboden, sodass also die zahntragende Fläche des Dentale ihnen zuliegen musste. Der Schnitt, auf dem die Zähne sichtbar werden, hat das Dentale noch nicht getroffen, das ist erst im folgenden der Fall, doch finden sich auf diesem nur noch zwei kleine Zähnchen, die jedoch ebenfalls frei liegen. Ob die Zellen, die die Pulpa ausfüllen, allein dieselben sind, wie an der normalen Wachstumsstelle, oder ob sie mit den Zellen des umgebenden Mischgewebes bereits vermengt sind, kann ich nicht sicher sagen, doch glaube ich das letztere annehmen zu müssen, da der Kontakt zwischen dem Gewebe der Pulpa und dem der Umgebung bereits ein äusserst inniger ist.

Die Resultate des zweiten Versuchs.

1. Resorptive Vorgänge.

A. Am Mutterboden:

1. Degeneration der Muskulatur des musculus geniohyoideus.
   a. Pathologische Knospung einzelner Muskelfasern.
   b. Passiver Zerfall der Muskelfasern und Muskelfaserknospen durch aktive Tätigkeit des Bindegewebes.
   c. Degenerative Veränderungen der Muskelfasern nach dem dritten Modus der Degeneration und solche, die demselben wahrscheinlich zugehören, was jedoch nicht sicher behauptet werden darf.
2. Degeneration des Knorpels, ausgehend von den beiden Amputationsstümpfen des Implantates; wenn auch noch verhältnismässig bedeutende Massen des Knorpels keine degenerativen Verände-

rungen zeigen, so wären sie in kürzerer oder längerer Frist ihnen doch anheim gefallen. Die Zerstörung des Knorpelgewebes hat an den Stellen angesetzt, wo es vom umliegenden Bindegewebe direkt belagert werden konnte; von da aus wäre nun die Degeneration, sie ist es, wie die Schnitte lehren, zum Teil schon, durch den ganzen Knorpelbezirk, der zwischen den Dentalelamellen liegt, fortgeschritten, bis zur vollkommenen Resorption des Gewebes, wenn nicht der Versuch vorzeitig unterbrochen worden wäre.

3. Gänzlicher Schwund der Muskulatur des Implantates.

2. Normale Weiterentwicklung und eventueller Wachstumsstillstand.

A. Am Mutterboden:

Weiterentwicklung des umliegenden nicht zerstörten Epithels und Bindegewebes.

B. Am Implantat:

Weiterentwicklung:

1. Des Epithels im ganzen Umfange, sowohl des äussern wie des Mundhöhlenepithels, soweit solches mitimplantiert wurde.
2. Des Bindegewebes im gleichen Masse wie des Epithels.
3. Beim Dentale verhält sich die Sache etwas anders; das Gewebe des Dentale ist wahrscheinlich in Wachstumsstillstand geraten; wenigstens muss gesagt werden, dass nicht sicher festgestellt werden konnte, ob Weiterentwicklung oder Stillstand des Wachstums eingetreten ist. Tatsache ist, dass im ganzen Umfange der Lamelle Knochenbrecher fehlen, dass aber auch an den Amputationsstümpfen eine regenerative Tätigkeit nicht beobachtet werden konnte.
4. Gleich schwankend in bezug auf die histologischen Bilder ist zur Zeit des Abbruchs des Versuchs eine Beurteilung der Zähne. Eine Resorption derselben ist noch nicht eingetreten; unsicher aber ist der Entscheid über Weiterentwicklung oder Wachstumsstillstand. Wenn beim Knochen des Dentale das letztere als das wahrscheinlichere gelten mag, so könnte für die Zähne die Möglichkeit eines Weiterwachstums wenigstens auf eine gewisse Zeit hinaus immerhin offen bleiben. Denn die auf noch ziemlich frühem Stadium sich befindenden Zahnanlagen, die wahrscheinlich mit dem Knochen nur teilweise verwachsen gewesen waren, dürften noch so viel Selbstdifferenzierungsvermögen mit sich gebracht haben, dass sie auch ohne ihrer Funktion zu dienen, noch eine Zeit lang sich hätten weiter entwickeln können. Es ist aber auch möglich, dass die mit dem Zahnsockel verwachsenen Zähne vom Bindegewebe des Mutterbodens vom Knochen losgelöst worden sind, und damit die Resorption eingesetzt hat.

3. Neubildungen.

A. Am Mutterboden:

1. Das Epithel, das durch die Verwundung zerstört wurde, ist in seinem ganzen Umfange wieder hergestellt.
2. Das Bindegewebe, das mit dem Epithel zusammen die höckerigen Erhebungen in der Mundhöhle bildet, wurde ebenfalls regeneriert.
3. Regeneration der zerstörten Muskulatur des Musculus geniohyoideus:
   a. Durch Sarkoblasten.
   b. Durch Verlängerung präexistierender Muskelfasern.

B. Am Implantat:

1. Das Epithel hat seine Zellen in bedeutendem Masse vergrössert; die hauptsächlichsten Ursprungsstellen sind wohl die Amputationsstümpfe.
2. Vermehrung der bindegewebigen Elemente.
3. Ausgedehnte Neubildung von Kapillaren. Dabei können sich sehr wohl angeschnittene Kapillaren des Mutterbodens einerseits, mit solchen des Implantates andererseits, vereinigt haben; denn, wenn die gleichartigen Organe auch hohl sind, so stellt sich nicht nur die Kontinuität ihrer Wandbestandteile wieder her, sondern auch die vollkommen glatte Kommunikation ihrer Hohlräume.

Zum Schlusse möchte ich noch einmal die aussergewöhnliche Masse der Epithel- und Bindegewebezellen, wie sie die ganze Implantationsstelle durchsetzt, hervorheben. Es besteht kein Zweifel, dass an ihr sowohl die Epithel- und Bindegewebezellen des Implantates als auch des Mutterbodens beteiligt sind; die Zellen des ersteren kamen durch die Implantation unmittelbar in Kontakt mit den Zellen der gleichartigen Gewebe des letzteren, auch da, wo sie auf Muskelgewebe zu liegen kamen, das ja ungemein reich ist an Bindegewebe. Es trat also die von Roux entdeckte Cytarme oder Cytosistesis, ein, also die Vereinigung von gleichartigen oder wenigstens von ganz nahe verwandten Zellen; denn in unserem Falle ist die Altersdifferenz kaum in Betracht zu ziehen und innerhalb der Klasse der Fische dürfte wohl zwischen diesen Geweben keine in Betracht fallenden Unterschiede bestehen, zumal sie bei beiden Gattungen am selben Teile des Körpers, in der Mundhöhle, Platz finden. Da aber nun, wo Epithelzellen des Implantates auf Bindegewebezellen des Mutterbodens stiessen, vereinigten sich die Zellen nicht, sondern es trat wenn möglich eine Verschiebung ersterer nach oben, dem Epithelbelag zu, ein, der sogenannte Cytochorismus, Roux, wo dann die Vereinigung der gleichartigen Gewebe vor sich ging. Diese Vorgänge wurden von beiden Seiten mit aller Energie fortgesetzt, indem auf der einen Seite von den Amputationsstümpfen des Implantates eine intensive Vermehrung der Zellen ausging, während von Seiten des Mutterbodens durch Vermehrung der Kapillaren sowohl als auch durch Verbindung der eigenen mit den Zirkulationsorganen des Implantates, eine erhöhte

Nahrungszufuhr den Prozess der Vereinigung der genannten Elemente wirksam unterstützte. Somit waren Gewebe, Epithel und Bindegewebe und Organe, Kapillaren, die in ihrer Eigenart und ihren Funktionen aufs innigste verwandt sind, wovon jedoch der eine Teil als Fremdling in den andern Organismus eingedrungen war, ohne Störung in einander übergegangen; die implantierten Gewebepartien sind dem fremden Organismus ungeschmälert einverleibt worden. Anders verhält es sich mit den übrigen Geweben und Organen, die dem Implantat angehören. Knorpel, Knochen, Muskel und Zähne des Forellenunterkiefers sind Fremdkörper in der Umgebung, in die sie übertragen wurden. Ihnen kann nur der Untergang beschieden sein, sie sind fertig, oder fast fertig ausgebildete Organe, von ihnen können höchstens, und das nur teilweise, die aufbauenden Zellen nutzbar gemacht werden. Bei ihnen kann es sich nur darum handeln, wie lange noch die in ihnen wohnende Wachstumsenergie, das ihnen eigene Selbstdifferenzierungsvermögen, anhält und sie sich weiter entwickeln lässt. Von der neuen Umgebung werden sie nach dieser Richtung hin nicht unterstützt werden, sondern sie werden dem Kampf unterliegen müssen, den die Gewebe des Mutterbodens, speziell das Bindegewebe, gegen sie führen; und die Beschaffenheit ihrer Gewebe wird bei dem einen den Widerstand längere, bei dem andern kürzere Zeit ermöglichen. Es ist aus der vorangehenden Beschreibung ersichtlich, dass dieser Kampf der Gewebe des Mutterbodens, speziell des Bindegewebes, gegen das Knorpelgewebe einerseits und das Muskelgewebe andererseits bereits erfolgreich gewesen ist. Der Knorpel wird wohl nur noch vom umschliessenden Dentale auf kurze Zeit vor totalem Verschwinden behütet. Die Muskulatur ist gänzlich verschwunden. Dass das histologische Bild der Knochenlamelle des Dentale ein immer noch normales ist, hängt mit der natürlichen Resistenzfähigkeit dieses Gewebes vor allem zusammen. Dann wäre aber auch die Möglichkeit offen, dass gerade junges Knochengewebe wie es in unserem Falle vorliegt, nicht wie altes, nur durch Osteoklasten zur Resorption gebracht werden kann, sondern dass diese Tätigkeit von den Bindegewebezellen übernommen wird und dass wir in unserem Falle die Arbeit des Bindegewebes nicht genügend beobachten konnten, der Dicke der Schnitte zufolge. Ich bin keineswegs im Zweifel darüber, dass das endliche Schicksal der Knochenlamelle die totale Resorption sein wird.

Die Zähne dürften kaum sich endgültig wesentlich anders verhalten. Bei ihnen darf allerdings, wie oben schon bemerkt, in erhöhtem Masse betont werden, dass das ihnen noch innewohnende Differenzierungsvermögen und ihre Wachstumsenergie, verbunden mit günstigen äusseren Bedingungen, wie das stark tätige Bindegewebe, indem sie eingebettet liegen, und die vermehrte Blutzirkulation, eine progressive Entwicklung auf eine gewisse Zeit hinaus noch ermöglichen können. Dann aber wird der absolute Mangel einer Funktion der weitern Ausscheidung von Dentin zweifelsohne ein Ziel setzen; dann kann höchstens noch ein Waffenstillstand zwischen dem soweit ausgebildeten Zahn und dem umliegenden Gewebe geschlossen werden, indem eine straffe

Bindegewebekaspel um den ersteren sich legt und das würde nur auf eine gewisse Zeit hinaus anhalten können. Wahrscheinlich ist aber, dass der Mutterboden auch die Substanz der Zähne resorbiert. wie, kann nicht bestimmt angegeben werden; geschieht es nicht ebenfalls durch Osteoklasten, so besorgen die zahlreichen Bindegewebezellen das Geschäft. Aus rein morphologischen oder anatomischen Gründen kann der Zahn nicht ruhig weiter wachsen, nach dieser Richtung sind höchstens die ihn aufbauenden Zellen verwendbar im fremden Körper; die Ermangelung der Funktion macht das Organ als solches unnütz oder gar hinderlich und die Regulierung des Organismus fordert die Resorption des Fremdlings.

Transplantation des Unterkieferstückes einer Larve von Salamandra maculosa in den Rücken eines älteren Embryo von Trutta fario.

Dauer des Versuchs: 23 Tage.

Bezüglich der Schilderung des normalen Querschnittes durch den Rücken des Forellenembryo sei auf Fall 1 verwiesen. Der Unterkiefer eines Salamanderembryo, der hier in Betracht fallenden Entwicklungsstufe weist von dem des Forellenunterkiefers gleichen Alters sehr wenig verschiedenen histologischen Bau auf. Epithelien und Bindegewebe differieren wohl nur in der Grösse der Zellen, indem sie bei dem Amphibium umfangreicher sind als beim Fische. Das gleiche darf hier für den Bau des Meckel'schen Knorpels gelten. Die Knochenstruktur des Dentale trägt auch noch die characteristica des Knochens der frühen Entwicklungsstufe niederer Vertebraten; die Dentalelamelle, die von geringer Dicke ist und darum den Meckel'schen Knorpel noch kaum zu verdrängen begonnen hat, zeigt keine Zelleinschlüsse; ihre Hartsubstanz dürfte deshalb mit dem Knochen höherer Vertebraten noch nicht als identisch bezeichnet werden; die Bezeichnung osteoides Gewebe mag für sie am Platze sein. Die Zähne der Amphibien weichen sowohl ihrer Ontogenese nach, wie auch ihrer Struktur, von den Zähnen der Fische so wenig ab, dass man ihren Bau als gleichartig mit den der Teleostierzähne bezeichnen kann. Als allgemein abweichend von dem histologischen Bau des Unterkieferstückes beim Forellenembryo ist für den Salamander die durchweg bedeutendere Grösse der Zellen aller Gewebe hervorzuheben; ein Merkmal, das bekanntlich die Gewebe der Amphibien von denjenigen aller übrigen Vertebraten unterscheidet.

Der experimentell erzeugte Fall.

Mit feinem Skalpell wurde in die peripherische Muskulatur des Rückens eines älteren Forellenembryo eine kleine Tasche eingeschnitten, in die das amputierte Stück des Unterkiefers von Salamandra maculosa, das eine Länge von ungefähr 1 mm und eine Dicke von ungefähr $^1/_3$ mm besass, eingesenkt wurde. Es wurden auch hier zur Festheftung des Implantates keine besonderen Vorsichtsmassregeln getroffen.

Das Unterkieferstück kam so in den Rücken der Forelle zu liegen, dass die zahlreich mit Zähnen besetzte Fläche ventralwärts zu liegen kam, rostral- und kaudalwärts waren die Amputationsstümpfe gerichtet und gegen die Peripherie und dorsalwärts sah die Epithelmasse des rostralen Teiles des Unterkieferstückes.

Die Bedingungen lagen der Operation soweit günstig, als nirgends in der Umgebung des Implantates Gewebe sich befanden, die der Proliferation der eingebrachten Elemente von vorne herein harten Widerstand hätten entgegensetzen können.

Das Verhalten des Mutterbodens.

Die Epitheldecke ist ununterbrochen wiederhergestellt worden samt den Riesenzellen und Drüsenzellen, die sehr zahlreich vorhanden sind. Die Pigmentierung ist an der Operationsstelle nicht stärker als an den anderen Stellen des Epithels. Ebenfalls die Cutislamelle ist wiedergebildet.

Ueber die Veränderungen an der Rückenmuskulatur will ich mich in diesem Falle nicht näher aussprechen, es ist dies in Fall 1 zur Genüge schon geschehen und es ist wohl kein Zweifel, dass sowohl die Degenerationserscheinungen als auch die Regeneration an den Fasern hier kaum abweichen von den dort beschriebenen. Immerhin bleiben mir einige ergänzende Bemerkungen übrig. Ich gewann im allgemeinen den Eindruck, dass die Muskulatur dem normalen Zustande viel näher komme, als sie es in Fall 1 tat: das dürfte wohl zurückzuführen sein auf die längere Versuchsdauer im 3. Falle. Die peripheren Myomeren waren bis auf eine kleine Unterbrechung, die von den hier lagernden Epithelien und Bindegewebezellen des Implantates hervorgerufen wurden, ganz wieder hergestellt. Bis hart an die erwähnten Gewebe des Implantates heran trägt kaum eine Faser die Kennzeichen eingetretener Degeneration und da, wo die normale Einordnung der Fasern in die Myomeren noch gestört ist, lässt sich deutlich das Bestreben erkennen, den Normalzustand wieder herzustellen. An mehreren Stellen beobachtete ich, wie die Muskulatur die daselbst lagernden Gruppen von Epithelien und Bindegewebezellen des Implantates durchwachsen hatten.

Noch viel vollkommener ist das histologische Bild der Muskulatur mehr medianwärts. Bis an die Zähne des Implantates heran sind Myomeren und Myocommata vollständig vorhanden und den Implantationsstümpfen liegen fast ohne Zwischenraum beidseitig Myocommata an, die keinen Unterbruch aufweisen. Gegen die Peripherie hin, dagegen, wo das Dentale und der Meckel'sche Knorpel von der Muskulatur durch ein Epithel-Bindegewebepolster getrennt ist, strahlen aus dem Bindegewebe einiger Myocommata zahlreiche Bindegewebezellzüge gegen das Implantat hin aus.

An einigen Stellen treten die Muskelfasern nicht nur bis an das Implantat heran, sondern sie durchwachsen einen Teil desselben, so z. B. auf der ganzen zahntragenden Fläche des Implantates. Daselbst ziehen Fasern der Muskulatur erstens in der Zwischenschicht, die Zähne und Meckel'schen Knorpel mit der bescheidenen Dentaleanlage trennt und aus Bindegewebe besteht, das zum Teil Osteoblasten, zum Teil Odontoblasten an die in Entwicklung begriffenen Organe abgibt, dahin. Diese Fasern dringen zu kleinen Bändern vereint durch die Gewebe des Implantates, die an den Amputationsflächen unmittelbar mit dem Mutterboden in Verbindung stehen. Des weiteren wachsen die Muskelfasern zwischen den einzelnen Zähnen hindurch, ohne Rücksicht auf das zwischen ihnen liegende Gewebe, sie entfernen sich aus diesem Grunde sogar aus der normalen Richtung, die

sie im Myomer einnehmen und treten mit den oben erwähnten Fasern in der Zwischenschicht in enge Beziehungen. Aber auch die dorsale Seite des Implantates ist nicht frei von Muskelfasern, die das Epithel durchwachsen; es fielen mir dabei einige Zähne auf, bei denen sich die einzelne Muskelfaser der Epithelscheide entlang gelegt und sich ihren Bildungen angepasst hatte.

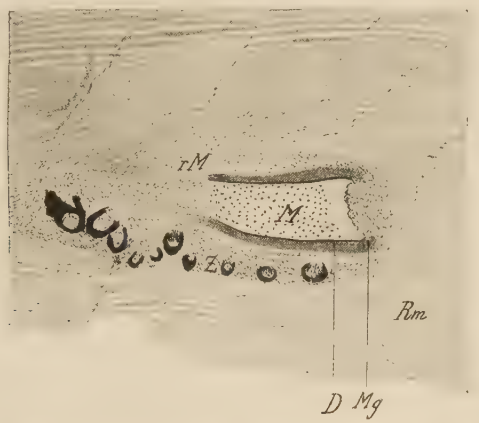

III. Versuch: Transplantation des Unterkieferstückes einer Larve von Salamandra maculosa in den Rücken eines älteren Embryo von Trutta fario.

M: Meckel'scher Knorpel.
D: Dentalelamelle.
Rm: Muskulatur des Rückens von Trutta.
Mg: Mischgewebe aus Epithel und Bindegewebe.
Z: Zahnanlagen.
Bg: Bindegewebe.
rM: RegenerierendeMuskulatur.

Das Verhalten des Implantates:

Die Epithelien des Implantates, die einerseits die Dorsalseite bedeckten, dann auf der zahntragenden Fläche in ziemlicher Menge vorhanden waren, sind bedeutend reduziert worden. Es ist allerdings schwer, den Unterschied zwischen Bindegewebezellen und Epithelien zu konstatieren, in einem Falle, wo durch Verlagerung eines Gewebekomplexes in einem fremden Organismus, die normale Lagerung der Gewebe, hauptsächlich des Mutterbodens, gestört ist; wie schon oben bemerkt, haben sich sogar die sonst wenig beweglichen Elemente der Muskulatur in Verbindung mit dem Implantat eingelassen, noch viel mehr werden sich die beweglichen Elemente des Bindegewebes, soweit sie aus ihrem normalen Verbande herausgerissen sind, mit den Zellverbänden des Eindringlings mischen. Zunächst ist diesem Verhalten der Epithelbelag ausgesetzt und zwischen seine Zellen haben sich auch zahlreich die Zellen des Bindegewebes des Mutterbodens gemischt, lebhaft unterstützt, jedenfalls von den gleichen Zellen der Implantates, wovon weiter unten noch die Rede sein soll. Es scheint mir also

ziemlich sicher, dass eine weitgreifende Resorption der dem Implantat zugehörenden Epithelien stattgefunden hat; denn eine Tätigkeit als migrierende Muskelphagocyten wie in Fall 1 und 2 scheint hier dem Verhalten der Muskulatur nach zu schliessen, nicht vorhanden zu sein, oder sie müsste schon, in allerdings bescheidenem Masse, stattgefunden haben; ausgeschlossen ist die in Fall 3 beobachtete Cytolistesis, die Anlagerung der Epithelien des Implantats an die des Mutterbodens, denn hier ist das Implantat zu tief in die Muskulatur eingesenkt, die gleichartigen Zellen somit zu weit entfernt von einander. So bleibt nichts anderes übrig, als die Resorption der Epithelzellen. Eine metaplastische Umwandlung in Bindegewebezellen ist nicht anzunehmen, denn eine solche gilt nur zwischen Zellen ganz nahe verwandter Gewebe für möglich; es können z. B. Cylinderzellen der Ausführgänge von Speicheldrüsen in Epithelien der Tubuli umgewandelt werden.

Anders verhält es sich mit dem Bindegewebe des Implantates. Es tritt im ganzen Umkreise des Implantates und an ihm selbst in grossen Mengen auf. Die Amputationsstümpfe, an denen doch der Knorpel unbedeckt an die Gewebe des Mutterbodens stiess, sind mit einem breiten Bande von Bindegewebezellen bedeckt; ein etwas schmälerer Streifen deckt die Dorsalseite des Implantates; auf der Ventralfläche lagert dem Meckel'schen Knorpel ein breiter Streif Bindegewebe auf, von diesem scheidet die Zähne gewöhnlich die von aussen her eingedrungene Muskulatur; diese aber sind nicht nur allseitig vom Bindegewebe in Kapselform umschlossen, sondern sogar in ihre Pulpa hinein dringen die Zellen. Während auf der Ventralfläche, also der zahntragenden, des Implantates die Bindegewebezellen fast ausschliesslich dem Implantat entstammen, mit Ausnahme vielleicht weniger Elemente, die von dem Mutterboden her durch die Amputationsstümpfe herangekommen sind, vereinigen sich mit dem weniger dichten Bindegewebe der Dorsalseite Ströme von Zellen, die dem Myocommata der Muskulatur entstammen; sie sind deutlich von den Zellen des Implantates durch ihre geringere Grösse unterschieden.

Die Struktur des Knorpels zeigt allgemein klare histologische Bilder. $^3/_4$ der Masse der Knorpelsubstanz ist von normalem Aussehen. Die Knorpelhöhlen, die von bedeutender Grösse sind, umschliessen meistens zwei Knorpelzellen, von denen mehrere in direkter Teilung sich befanden, während Mitosen nicht festgestellt werden konnten. Die Masse der Grundsubstanz ist äusserst gering, infolge des bedeutenden Volumens, das die Knorpelhöhlen in Anspruch nehmen. Vom normalen histologischen Bau weichen nur die Randpartien des Knorpels ab, vor allem die an Amputationsstümpfen befindlichen. Ich greife zunächst einen Schnitt heraus und betrachte den Knorpel am rostralwärts liegenden Amputationsstumpf. Es finden sich daselbst ungefähr 30 Knorpelhöhlen, die zum Teil leer sind, zum Teil zusammengeschrumpfte, abgeblasste, also degenerierte Kerne einschliessen. Die zwischen den Knorpelhöhlen lagernde Grundsubstanz zeigt eine röt-

liche Tinktion. Einige Höhlen an der Peripherie des Amputationsstumpfes sind ganz mit Bindegewebezellen erfüllt und haben durch diese eine deutliche Vergrösserung erfahren, woraus eine Reduktion der Grundsubstanz erfolgen musste.

Das kaudal gerichtete Ende des Knorpels ist gegen das umliegende Bindegewebe nicht scharf begrenzt, doch ist ein Hineinwuchern des letzteren in die Knorpelgrundsubstanz nicht zu konstatieren, auch nicht die leeren Knorpelhöhlen des entgegengesetzten Endes. Es scheint eher, dass an diesem Ende, wo das Bindegewebe in grösseren Massen vorhanden ist, durch die Dicke des Schnittes das klare histologische Bild des Knorpels infolge darüber lagernden Bindegewebes nicht zu Tage tritt.

An den dorsal und ventral gerichteten Randpartien des Knorpels, denen eine ganz dünne Lamelle von Knochensubstanz des Dentale aufliegt, zeigen sich hart unter dieser eine Anzahl Knorpelhöhlen, die, wie die am rostralen Ende, teilweise leer sind, teilweise die gelblich verblassten, zusammengeschrumpften Kerne einschliessen.

An einem andern Schnitte treten die Bilder der Knorpelhöhlen an den beiden Amputationsstümpfen deutlicher hervor; am rostralen Ende beschränken sich die Bindegewebezellen nicht mehr auf drei oder vier Knorpelhöhlen, sondern sie haben begonnen, auch die mehr zentralwärts gelegenen zu erfüllen, wenn sie auch erst in geringer Zahl in sie hineingedrungen sind. Ferner ist hier weiter gegen die Mitte zu die eigentümliche Erscheinung aufgetreten, dass die Knorpelhöhlen die Grundsubstanz auf ein Minimum zusammengedrängt haben. Der Knorpel bildet hier ein scharf ausgeprägtes Maschenwerk. Die Höhlen sind nur noch von der zu einer Membran gewordenen Grundsubstanz getrennt, zeigen aber gerade dadurch eine äusserst scharfe Begrenzung. Die Grundsubstanz erscheint dunkel gefärbt, doch dürfte das mit dem äusserst geringen Durchmesser zusammenhangen. Die Kerne in diesen bis gegen die Mitte des Knorpels auftretenden dünnwandigen Knorpelhöhlen zeigen die oben erwähnten degenerativen Erscheinungen. Die Form der Begrenzung der Höhlen ist nicht mehr wie bei den normal aussehenden eine rundliche, sondern sie ist vieleckig geworden. Auf der entgegengesetzten Seite des Knorpels zeigen sich die Knorpelhöhlen nicht erweitert, sondern verengt, die Grundsubstanz ist bläulich violett tingiert und die Kerne in den seitlich komprimierten Knorpelhöhlen zeigen ebenfalls die bekannten degenerativen Erscheinungen.

Das Dentale ist allgemein noch sehr gering ausgebildet, nur an derjenigen Partie des Unterkiefers, wo die funktionierende Reihe der Zähne steht, ist das Dentale zu einer ordentlich breiten Lamelle entwickelt, mit welcher die Sockel der Zähne verwachsen sind.

Das Verhalten der Knochenlamelle gegenüber den Einflüssen der Umgebung deutet auf eine geringe Widerstandskraft ihrer Substanz hin. An den Stellen, wo dem Knochen keine Zähne aufsitzen, haben zahlreiche Bindegewebszellen eine intensive Zerstörungsarbeit des Gewebes begonnen. In mehreren ziemlich umfangreichen Vertiefungen liegen dichtgehäuft die Zellen des Bindegewebes und haben teilweise

die Knochenlamelle so weit ausgehöhlt, dass in kürzester Zeit der Durchbruch hätte erfolgen müssen. An den Stellen, da die Zähne dem Knochen aufsitzen, bietet sich ebenfalls ein allgemeine Zerklüftung der Knochensubstanz dar; die Bilder der Zahnpulpa erwecken den Eindruck, als hätten die ihnen zugehörigen Bindegewebezellen ebenfalls den Kampf gegen den Knochen aufgenommen, denn einige derselben zeigen sich in evidenter Erweiterung ihrer Höhlen begriffen, zu welchem Ende sie sowohl die Substanz des Dentins als auch des unterliegenden Knochens aufzulösen scheinen. Aber nicht nur von den Pulpahöhlen aus geht diese Zerstörungsarbeit der Knochen, auch die Verbindungsstücke des Dentale zwischen der Basis der einzelnen Zähne zeigen Höhlungen und Gruben in einer Grösse und Anzahl, die an der Bedeutung, die sie für das Knochengewebe besitzen, keinen Zweifel mehr aufkommen lassen.

Der überaus schmale und in seiner Konsistenz jedenfalls noch sehr zarte Streifen des Dentale, der an den übrigen Stellen dem Meckelschen Knorpel aufliegt, ist ohne Zweifel einer raschen Auflösung geweiht. Von Einbuchtungen, grubigen Vertiefungen, Rauhigkeiten kann kaum die Rede sein; die ihm anlagernden Bindegewebezellen tragen ohne grossen Widerstand das zarte Gewebe ab, sie durchdringen den dünnen Streifen nicht und an vielen Stellen sieht man sie deshalb schon direkt dem Meckel'schen Knorpel anlagern. Bezüglich der Zähne sind die Reihen der Ersatzzähne und die Reihe der funktionierenden Zähne auseinander zu halten. Ueber die letzteren habe ich zu wiederholen, was ich oben bei der Resorption des Dentale beschrieb, dass nämlich die Pulpazellen eine energische Tätigkeit begonnen haben, die die Auflösung der sie umgebenden Hartgewebe zum Ziele hat und deshalb auch an das Dentin zerstörend herantritt. Aber auch die äusseren Konturen der Zähne wiesen Stellen auf, wo das Bindegewebe zersetzend die Hartsubstanz angegriffen hatte, indem daselbst ihm zugehörende Zellen in grubigen Vertiefungen lagen.

Der Ersatzzähne wartet zweifellos eine frühere Auflösung als der funktionierenden Zähne; sie sind vor allem noch unvereinigt mit dem Knochen; aus diesem Grunde kann der energische Zerstörer, das Bindegewebe, von allen Seiten an sie herantreten, die Hartsubstanzen sind ferner noch gering an Masse und schwach an Konsistenz. Und tatsächlich sind auch schon viele der Ersatzzahnanlagen in Degeneration begriffen; die einen mehr, die andern weniger, je nach dem Grad ihrer Entwicklung. Wenn die Hartsubstanz schon in ordentlicher Menge ausgeschieden ist, wie ein Zahn besonders deutlich es zeigt, so funktionieren die umgebenden Bindegewebezellen als Osteoklasten, zahlreiche Einbuchtungen mit darin liegenden Bindegewebezellen, verraten die auflösende Tätigkeit des Bindegewebes; zwar wird gerade in solchem Falle der Zahn lange Widerstand leisten können, denn seine Pulpa ist unten offen gelassen und das Bindegewebe statt wie bei anderen, weniger entwickelten Ersatzzähnen, den Zahn abzukapseln, lässt seine Zellen in die Pulpa einströmen, so dass man wirklich den Eindruck gewinnt, es handle sich hier um eine vorübergehende

Unterstützung des Wachstums des Zahnes durch Bindegewebe. Andere auf mehr anfänglichen Entwicklungsstufen stehende Ersatzzahnanlagen hat das Epithelgewebe mit einer ringförmigen Kapsel umzogen, die aus drei bis vier Zellen geschichtet ist. In der Mitte dieser Kapsel liegt nun der Ersatzzahn oder dessen Ueberreste, denn es zeigen sich Bilder der Zerstörung in allen Abstufungen; teilweise ist die Hartsubstanz noch intensiv rot gefärbt, ein Zeichen noch gut erhaltenen Zustandes, andererseits ist sie verblasst und zeigt körnige Struktur und öfter endlich ist keine Spur mehr vorhanden. Diese ringförmigen Epithelkapseln, die kreisrund die Zahnanlagen umziehen, bieten das typische Bild degenerierender junger Zähne.

Endlich habe ich noch zu konstatieren, dass von dem nicht geringen Pigmentgehalt, der den Geweben des Implantates eigen ist, nur noch verschwindend geringe Spuren vorhanden sind; eine um so merkwürdigere Tatsache, als doch bei den übrigen Versuchen stets ein Mehrgehalt von Pigment vorhanden war.

Die Resultate des dritten Versuchs.

1. Resorptive Vorgänge.

A. Am Mutterboden:

Degenerative Vorgänge an der Muskulatur nach der in den beiden ersten Fällen erwähnten Art.

B. Am Implantat:

1. Vorgeschrittene Resorption der Epithelien.
2. Resorptive Vorgänge in der Knorpelsubstanz an den Amputationsstümpfen, die sich einesteils in Erweiterung der Knorpelhöhlen äussern, andernteils in der Verblassung und Schrumpfung der Zellkerne der Knorpelzellen und dem Verschwinden der Zellmembrane endlich noch in der Veränderung eines Teiles der Knorpelgrundsubstanz, angedeutet durch bläulichviolette Tinktion derselben und ihre Undurchsichtigkeit, Merkmale, die auf eventuelle Verkalkung hindeuten.

   Leere Knorpelhöhlen, die längs der ganzen Peripherie des Meckel'schen Knorpels hinziehen, legen die Annahme nahe, dass eine totale Resorption des Knorpels angebahnt sei.
3. An der Knochenlamelle des Dentale machen sich zweifellose Merkmale beginnender Zerstörung geltend, es ist, wie Versuche von Hirschfeld und Garten gezeigt haben, nicht notwendig, dass die Resorption absolut durch Riesenzellen erfolgen müsse; das Auftreten solcher Zellen wird nicht durch die Resorption zelligen Materials bedingt, sondern es ist abhängig von komplizierten Verhältnissen chemischer und mechanischer Natur; gewöhnlich ruft allerdings der grössere Widerstand Riesenzellen hervor, es ist aber gerade in unserem Falle die Konsistenz der Substanz des noch der Embryonalperiode angehörenden Knochens von solch geringer Härte und

entsprechend geringer Widerstandskraft, dass die Arbeit des umgebenden Granulationsgewebes hinreicht, seine Resorption durchzuführen.

4. An den funktionierenden Zähnen und den Ersatzzähnen sind deutliche Anzeichen vorhanden, dass das Bindegewebe auch an ihnen seine abbauende Tätigkeit begonnen hat. An den ersteren, die eine weiter ausgebildete Hartsubstanz aufweisen, als die Ersatzzähne, kommt die Art der Zerstörung der des Knochens nahe; letztere bieten mit den sie umziehenden rundlichen Epithelkapseln die typischen Bilder degenerierender Zahnanlagen.

2. Normale Weiterentwicklung.

A. Am Mutterboden:

Nach Herstellung der Defekte an Epithel, Bindegewebe und Muskulatur halten diese Gewebe wohl den normalen Entwicklungsgang wieder ein.

B. Am Implantat:

Der grössere Teil der Knorpelsubstanz des Meckel'schen Knorpels lässt auf vorläufige Entwicklung in normalen Bahnen schliessen.

3. Neubildungen.

A. Am Mutterboden:

1. Die Epitheldecke, durch die Schnittwunde unterbrochen und zum Teil zerstört, ist wieder hergestellt durch Regeneration der Epithelien auf passivem Wege durch Vorschieben der Zellen von den Wundrändern her und aktiv durch mitotische Teilung derselben.
2. Wiederherstellung der Cutislamelle, wahrscheinlich durch indirekte Teilung der Zellen.
3. Neubildung der zerstörten Muskulatur in weit vollkommenerem Masse, als es bei den früheren Versuchen der Fall gewesen, doch jedenfalls auf demselben, schon besprochenem, Wege wie dort. Der Grund der vollkommenen Regeneration liegt in der längeren Ausdehnung der Versuchszeit. Das teilweise Durchwachsen des Implantates durch die Muskulatur deutet auf ein energisches Bestreben der letzteren hin, die myomere Struktur wiederherzustellen.
4. Vermehrung der bindegewebigen Elemente der Myocommata und Ausströmen derselben gegen den Epithelbelag des Implantatas. Es wäre denkbar, dass dies ein Versuch des Mutterbodens sein könnte, die Verwachsung des Implantates mit seinen Geweben herzustellen, denn zwischen Geweben ungleicher Art wird eine Verwachsung durch Bindegewebe ermöglicht. Doch dürfte, wenn dies zunächst auch angestrebt würde, die Tätigkeit dieser Bindegewebezellen an den Geweben des Implantates doch sehr bald in eine resorptive sich wandeln.

B. Am Implantat:

Bedeutende, über normale Weiterentwicklung hinausgehende Vermehrung der Elemente des Bindegewebes.

Einige allgemeine Bemerkungen zu diesem Falle dürfen nicht unterlassen werden. Die Bedingungen zu einer länger dauernden Proliferation der eingebrachten Elemente lagen hier besonders günstig. Vor allem ist zu sagen, dass es eine alte Tatsache ist, dass die Gewebe der Amphibien, speziell der noch im Larvenzustande befindlichen, ein äusserst günstiges Objekt zu Transplantationsversuchen bilden. Die Klasse der Amphibien gestattet dem Entwicklungsmechaniker, mit ihren Vertretern, die unglaublichsten Versuche in der Richtung der Transplantation, Regeneration und Missbildung; es brauchen nur die berühmten Versuche Borns, Harrisons und Morgans genannt werden, so erinnert man sich der fast unmöglich erscheinenden Verwachsung zweier Individuen der Froschlarve in den verschiedensten Variationen, wo ohne weitere Umschweife die Organsysteme der beiden Tiere zusammen gewachsen sind und sich zu gemeinsamer Funktion vereinigt haben. Die Versuche Barfurths und seines Schülers Rubin zur Regeneration der Schwanzspitze am Axolotl, die Erzeugung vom Hyperdactylie an den Gliedmassen von Tritonen, die berühmten Versuche Wolffs zur Regeneration der Tritonenlinse und die vieler anderer Forscher am gleichen Material, haben die ungemeine Plastizität und Widerstandsfähigkeit der Gewebe dieser Tiere zur Genüge beleuchtet.

Auch in unserem Falle war ein günstiges Verhalten der implantierten Gewebeteile zu erwarten, wenigstens war zu hoffen, dass eine länger andauernde und intensiver sich äussernde Vergrösserung der Gewebeteile eintreten werde, denn es war ihnen ein bedeutenderes Selbstdifferenzierungsvermögen und eine grössere Wachstumsenergie zuzutrauen, als den in den vorhergehenden Versuchen verwendeten Geweben der Fische.

In den vorangegangenen Versuchen war das Resultat eine noch nicht sehr weit vorgeschrittene Resorption der Implantate, wo doch die transplantierten Gewebe gegenüber dem Mutterboden an Kraft im Widerstande gegen die von diesem angestrebte Resorption ihrer Teile weit im Nachteile waren, sie hatten höchstens ihre embryonalen Vorzüge, die bei Transplantationen ins Gewicht fallen, ihre energischere Wachstumsfähigkeit, den Angriffen entgegenzusetzen. In diesem Falle nun, wo zu dieser letztgenannten Eigenschaft noch die übrigen oben genannten Vorzüge der Amphibiengewebe treten, war zu erwarten, dass der Kampf zwischen Mutterboden und Implantat ein erbitterterer würde, dass es dem Versuchstier nicht so leicht fallen würde, die eingebrachten fremden Elemente zu resorbieren, und dass diese deshalb in einem Zustande anzutreffen seien, der vielleicht noch auf immerwährende Proliferation, oder doch auf zeitweilige Erhaltung des status quo hindeute. Die Versuche haben diese Erwartungen nicht bestätigt. Die Gewebe stehen alle auf dem Wege zum gänzlichen

Schwunde, mit Ausnahme des Bindegewebes, das mit dem des Mutterbodens am Kampfe gegen die übrigen Gewebe, deren Verband es ehedem angehörte, sich beteiligte. Es drängt sich hier wohl die Frage auf, ob auch in diesem Falle die Gründe der gestörten Funktion, der mangelhaften Ernährung, der gewaltsamen Trennung aus dem eigenen Organismus, zur Erklärung dieser stetsfort sicher eintretenden Resorption hinreichen werden, oder ob nicht gerade die hier gebotenen Erscheinungen auf weitere Gesichtspunkte hinlenken, von denen aus Transplantationen dieser und verwandter Art zu betrachten sind. Die allgemeine Betrachtung aller ausgeführten Versuche mag Gelegenheit geben, auf die Frage einzutreten.

Transplantantation des Unterkieferstückes eines Embryo von Trutta fario in den Rücken eines älteren Larvenstadiums von Salamandra maculosa.

Dauer des Versuchs: 23 Tage.

Hinsichtlich der Beschreibung des normalen Unterkiefers eines Forellenembryo ungefähr des Stadiums, das zur Operation verwendet wurde, sei auf Versuch 1 hingewiesen. Was die Organisation des Mutterbodens anbetrifft, so darf wohl gesagt werden, dass wesentliche Unterschiede zwischen einem Forellenembryo und einer Salamanderlarve auf diesen Stadien, hauptsächlich nicht zwischen den in Betracht fallenden Geweben, kaum bestehen werden. Das Epithel und das Bindegewebe dürfen wohl in ihren Eigenschaften den entsprechenden Geweben am Forellenrücken als so ähnlich beschaffen angenommen werden, dass keine neuen Eigenschaften hinzutreten, die bezüglich ihrer Reaktion auf die Operation und ihrer Einflüsse auf das Implantat eine starke Abweichung von dem Verhalten der Gewebe am Forellenrücken zur Folge hätten. Von der quergestreiften Muskulatur ist bekannt, dass die Struktur der Fasern dieselbe ist, wie am Forellenrücken, auch die Anordnung in Myomeren, die durch die Myocammata getrennt werden, ist ähnlich der bei den Fischen. Es lägen also histologisch ungefähr analoge Verhältnisse diesem Versuche zu Grunde, wie bei dem ersten. Von welcher Tragweite die Verschiedenheit der beiden Tierklassen ist, wie sehr die Eigenarten der aufeinander wirkenden Geweben diesen Versuch dem ersten gegenüber modifizieren und die eventuell allgemeinen Gesichtspunkte die das Resultat zeitigen könnte, enthalte die folgende Darstellung.

Der experimentell erzeugte Fall.

Mit dem Skalpell wurde dem Salamanderembryo ungefähr in der Mitte des Rückens eine Tasche beigebracht, die das amputierte Stück des Unterkiefers aufnahm. Zur Fixierung des Implantats geschah auch hier weiter nichts; die jungen Gewebe sorgten, dank ihrer schleimigen Oberfläche, dafür, dass vor der Verwachsung kein Ausstossen erfolgte. Das Unterkieferstück kam etwas schief in die Mitte der Muskulatur der einen Rückenhälfte zu liegen und zwar so, dass der rostrale Teil dorsal-peripher gerichtet war, die beiden Amputationsstümpfe ventral-medianwärts schauten; die zahntragende Dorsalfläche lag der Aussenseite, dem Epithel des Rückens zugewendet, die Ventralfläche lehnte an die median gelegenen Gewebe des Rückens an.

Das Verhalten des Mutterbodens.

Das Epithel ist total wiedergebildet. Es ist nicht mehr möglich, die Grenze zwischen der Neubildung und dem älteren Gewebe zu beobachten; der grösste Teil der Epithelien, die in die Lücke traten, waren wohl passiv vorgeschoben worden, und erst nachträglich hat die indirekte Teilung eingegriffen; mehrere Mitosen vertreten sie. Die grossen Sinneszellen, die zwischen Epithel und Cutislamelle lagern, und deren kreisförmige Struktur eine Bildung von Epithelzellen ist, sind ebenfalls im Begriffe, wieder gebildet zu werden. Die Pigmentierung längs der ganzen Peripherie ist äusserst gering. Die Regeneration der Cutislamelle ist ebenfalls perfekt.

Eine sehr energische Reaktion, die auf die Entwicklung des Implantates von grösstem Einfluss war und die für den Ausgang des Versuchs teilweise bestimmend wurde, ergriff die Muskulatur des Rückens.

Die Verwundung hat augenscheinlich nur gerade auf die Muskulatur eingewirkt, die unmittelbar durch die Verletzung gereizt wurde, den Fasern, die hart an benachbarten degenerierenden oder regenerierenden liegen, zeigen nicht die geringsten Anzeichen irgend welchen Einflusses, den die Operation auf sie gehabt hätte.

In Degeneration begriffen waren nur noch wenige Fasern, die mehr der Peripherie zulagen; sie sind in einzelne Stücke aufgelöst, die Merkmale gänzlichen Zerfalls aufweisen. Sie sind stark geschwollen, zeigen körnige Struktur und Verlust der kontraktilen Substanz, einige wenige Stücke ausgenommen; ihre Kerne sind grösstenteils zerstört. Der Modus der Muskeldegeneration, der hier in Betracht kommt, ist jedenfalls der durch pathologische Knospung oder besser der des passiven Zerfalls der Muskelfasern durch einwucherndes Bindegewebe; denn um die degenerierenden Faserstücke lagerten in dichtem Schwarme Bindegewebezellen, teilweise durchsetzten sie eine grössere Gruppe zerfallender Faserstücke oder sie lagen weniger zahlreich vereinzelten an. Neben diesen Bindegewebezellen dürften aber auch Epithelien mit der zerfallenden Muskulatur beschäftigt sein; aus dem Epithelbelag des Implantates, der an der fraglichen Stelle an die Muskulatur zu liegen kam, sind Zellen zu dieser hingewandert und haben daselbst eine phagocytäre Tätigkeit begonnen.

Die hauptsächliche Periode der Degeneration der verletzten Muskulatur liegt aber schon ziemlich weit zurück, die oben beschriebenen Erscheinungen sind vereinzelt und von geringer Ausdehnung; in viel grösserem Massstabe, energisch und umfangreich hat die Regeneration der Muskulatur eingesetzt. Durch die Operation und durch die Einlagerung des Implantates mitten in die Muskulatur des Rückens, wurden nicht nur die einzelnen Fasern verletzt, sondern allgemein in einem gewissen Umkreise die myomere Anordnung der Muskulatur gestört. Es hat nun in der Umgebung des Implantates zunächst eine Degeneration der Muskulatur stattgefunden, soweit

solche verletzt war; diese Zerfallerscheinungen sind an einigen peripheren Fasern noch zu sehen und werden wohl gleicher Art gewesen sein, wie die oben beschriebenen. Nach diesem Zerfall, der in Struktur und Anordnung gestörten Muskulatur, ging das Bestreben des Organismus dahin, die Muskulatur in ihrer früheren myomeren Anordnung vollkommen wieder herzustellen Präexistierende Muskelfasern haben sich der Länge nach gespalten, und aus diesen Spaltungsprodukten und Knospen geschieht die Neubildung. Es entspricht diese Art der Regeneration, die älteren Larven, speziell der Amphibien, aber auch erwachsenen Tieren eigen ist, der postembryonalen Entwicklung der Muskelfasern durch Längsteilung alter Muskel-

IV. Versuch: Transplantation des Unterkieferstückes eines Embryo von Trutta fario in den Rücken eines älteren Larvenstadiums von Salamandra maculosa.

Rm: Rückenmuskulatur von Salamandra maculosa.
M: Meckel'scher Knorpel.
D: Dentalelamelle.
Z: Zahnanlagen.
dM: Degenerierende Muskulatur.
rM: Regenerierende Muskulatur.
Bg: Bindegewebe.

fasern, sowie durch Längs- und Dickenwachstum der einzelnen Faser. Neben dieser Art der Regeneration hat diejenige durch Sarkoblasten einen bedeutenden Anteil am Wiederaufbau der Muskulatur. Es können dabei die Sarkoblasten auf zwei Arten zu der Bildung neuer Fasern befähigt werden. Durch den Vorgang der Spaltung und Knospung der alten Muskelfasern werden die Sarkoblasten frei und beginnen die Ausbildung neuer Fasern. Dies ist der Modus, dem in unserem Falle die Entstehung der Sarkoblasten entspricht; es ist aber auch möglich, dass das Alter der Larven noch nicht so weit vorgeschritten ist, um die andere Art der Entstehung der Sarkoblasten denkbar erscheinen zu lassen. Nach diesem treten nach mitotischer Vermehrung der Muskelkörperchen einzelne, Sarkoblasten, unter knospen-

ähnlichen Bildungen aus dem Verbande der Muskelfasern heraus, rücken vor und bilden junge Muskelfasern. Sicher ist für unsern Fall der erste Modus; ob der zweite auch vorkommt, wage ich nicht zu entscheiden, wenn schon aus der ungemein grossen Zahl dieser Muskelbildner da und dort das entsprechende Bild entgegentrat.

Die Wiederbildung der Muskulatur ist in überaus energischem Masse und in weit möglichster Ausdehnung in Szene gesetzt. Nicht an einzelne Fasern zeigt sie sich gebunden, deren sukzessive Regeneration das Defekt allmählich wiederherstellt, sondern die ganze Muskelgruppe mit Ausnahme der wenigen noch in Degeneration begriffenen Fasern steht in energischer Regeneration, die überall ungefähr den gleichen Grad erreicht hat; so strömen nun die Massen der Sarkoblasten in breitem Zuge gegen das Implantat aus, und zwischen ihnen erkennt man die Ausbildung der jungen Muskelfasern; das ganze System des neu sich bildenden Gewebes schiebt sich vor, entwickelt sich und drängt zur Ausbildung des ursprünglichen Zustandes. Wenn dieser aber wieder erreicht werden soll, so muss das Hindernis des Implantates aus dem Wege geräumt werden; inwiefern Anstrengungen dazu bereits gemacht worden sind, wird die Betrachtung der Zustände am Implantat ergeben. Das eine ist festzustellen, dass die vordersten Ausläufer der sich regenerierenden Muskelpartie in die Gewebe des Implantates eingedrungen sind; die Spitzen der sich neu bildenden Muskelfasern haben schon die Peripherie des Dentale, und wo dieses noch nicht ausgebildet ist, des Meckel'schen Knorpels erreicht, sie haben also den Zahnbelag, der diese Organe bedeckte, durchbrochen, und die Epithelien verdrängt.

Diese Räumungsarbeit ist allerdings nicht eine direkte Folge der Regeneration und der Wiederordnung der Muskulatur, sondern ein Werk des Bindegewebes, des Mutterbodens, dessen Tätigkeit allerdings indirekt durch das Bestreben der Regulierung seiner gestörten Organisation vom Organismus ausgelöst worden ist. Die Hauptquelle dieser bindegewebigen Elemente sind die Myocommata der das Implantat umgebenden Muskulatur, die den durch die Operation verletzten Myomeren zugehören; von ihnen aus treten die Zellen auf das Implantat über. Eine weitere Zufuhr von Granulationszellen dürfte durch den Blutstrom erfolgt sein.

Das Verhalten des Implantates.

Die Unterscheidung der Zellen des Mutterbodens und des Implantates dürfte kaum schwer fallen, denn die überwiegende Grösse der Zellen des Amphibiengewebes macht sie von denen des Forellenunterkiefers leicht kenntlich. Die Gewebe, die ihrer Aehnlichkeit zufolge schwerer auseinander zu halten sind, sind Epithel- und Bindegewebe. Da es aber bei einer Transplantation gerade die Zellen dieser Gewebe sind, die am leichtesten sich mischen, zwischen denen zuerst Verwachsung angebahnt wird, die am beweglichsten sind, weil ihre Funktion nicht eine ausgesprochene spezifische ist. Da aus solchen

Gründen die Zellen aus ihrem ursprünglichen Verbande herausgetreten sind, und daher Bezirke, die sonst vom Epithel allein eingenommen wurden, nun auch von Elementen des Bindegewebes besetzt sind und umgekehrt, mithin Zellverbände des Mutterbodens und des Implantates in einander übergetreten sind, so bleiben als hauptsächliche Kriterien für die Zugehörigkeit der Zellen ihre spezifischen Eigenschaften. Diese sind in den meisten Fällen wohl selten so typisch und unter diesen Umständen wohl schwer festzustellen, dass aus ihnen die gewebliche Natur der Zellen vollkommen sichergestellt werden könnte. In unserem Falle liegen nun die Umstände günstiger, indem die hervorstehende Grösse der Amphibienzelle ein Merkmal ist, das sie von den Zellen der entsprechenden Forellengewebe unterscheidet.

Die Epithelien des Implantates sind zum grössten Teil verschwunden; sie waren zur Zeit der Implantation in bedeutender Menge vorhanden; die ganze Ventralseite des amputierten Unterkieferstückes, die seitlichen Partien und die Dorsalfläche waren mit Epithelzellen bepflastert; nur minime Reste lagern nun noch an den Stellen, die sie früher allein bedeckten und daselbst umgaben sie die grossen, zahlreichen Bindegewebezellen, die dem Mutterboden entstammen. Der grösste Teil der untergegangenen Epithelzellen wird wohl vom Bindegewebe resorbiert worden sein. Die Epithelzellen waren es ja, die dem sich restaurierenden Gewebe des Mutterbodens den ersten Widerstand zu bieten hatten; sie mussten zuerst aus dem Wege geräumt werden, um den regenerierenden Muskelfasern ungehinderten Spielraum zu lassen. So begann wohl das Bindegewebe des Mutterbodens zuerst das Epithelpolster des Implantates mit seinen Elementen zu durchsetzen und allmählich abzutragen. Beim Zeitpunkte des Abbruchs des Versuches war die Resorption des Epithelgewebes schon so weit gediehen, dass zum Teil die neu sich bildende Muskulatur, zum Teil das resorbierende Bindegewebe, an seine Stelle getreten war; nur vereinzelt liegen zwischen den neuen Geweben da und dort noch kleine Epithelzellen.

Nun sind allerdings noch Epithelpartien zu erwähnen, die weiter in Funktion sind, wenn auch in veränderter, als ursprünglich am Implantat. Die Epithelien sind in den Dienst des Mutterbodens getreten als Elemente, die an der Wiederherstellung des ursprünglichen Zustandes insofern mithelfen, als sie an der Degeneration hindernder Teile arbeiten. Erstens übte ein Teil der Epithelzellen, die der Muskulatur ja direkt anliegen, die bekannte phagocytäre Tätigkeit an den von der ersten Degeneration ergriffenen Teile der Muskulatur aus. Dann aber ist hauptsächlich die epitheliale Beteiligung an der Auflösung und Zerstörung der Zähne zu erwähnen; es sind immer noch einige der sogenannten Epithelperlen vorhanden, wo also die Zahnanlage kreisförmig von Epithelzellen umzogen wird; die übrigen, es waren jedenfalls fast alle Ersatzzähne in Epithelperlen umgewandelt, sind vom Bindegewebe schon angegriffen und aufgelöst worden, nachdem sie jedoch ihre Aufgabe, die Zahnknospe zur Degeneration zu zwingen, bereits erfüllt hatten.

Das Bindegewebe war in geringerer Menge am Implantat vorhanden als das Epithel; sein hauptsächlicher Bezirk lag zwischen den beiden Unterkieferästen, ferner fand es sich in der Zahnregion, nirgends aber in bedeutenden Massen. In diesem Falle scheint nun das Bindegewebe des Implantates sich mit dem des Mutterbodens zu gemeinsamer Arbeit der Auflösung der fremden Gewebe nicht verbinden zu können; es fanden sich wenigstens zwischen den grossen Zellen des letzteren nicht die kleinen, wie sie das Implantat besass. Es kann sich also nur um zwei Möglichkeiten handeln, um Metaplasie oder um Resorption der Bindegewebezellen des Implantates. Ich halte das letztere für das ziemlich sichere. Das Bindegewebe des Implantates trat nicht in Massen auf, die irgend wie für das Schicksal des Mutterbodens in Betracht fallen konnten, weder fördernd, noch hindernd. So ist wohl das wenige Bindegewebe von den herandrängenden Bindegewebezellen des Mutterbodens erdrückt, aufgelöst worden.

Der zwischen den beiden Unterkieferästen ausgespannte musculus transversus ist ebenfalls resorbiert worden. Der Raum, den er einnahm, ist allerdings erfüllt von einer grossen Anzahl von Sarkoblasten, doch sind sie nicht dem Gewebe des Transversus entstammt, sondern von der regenerierenden Muskulatur des Mutterbodens dahingewandert, denn gerade der Zutritt zu dieser Stelle des Implantates von unten her bot nicht das geringste Hindernis; so betrachte ich die hier sich befindlichen Sarkoblasten als Vorläufer der auch hier ansetzenden Neubildung der Rückenmuskulatur.

Der Meckel'sche Knorpel verhält sich verschieden, je nach seiner Lage; es lassen sich ganz normale Partien verfolgen, in den kaudalen Enden der Amputationstümpfe gelegen; gegen die Symphyse hin aber nehmen die Zellen mehr und mehr degenerativen Charakter an, der an den der Symphyse zunächst gelegenen Schnitte am unzweideutigsten hervortritt. An der Symphyse ist den Bindegewebezellen Gelegenheit gegeben, in das Innere der Meckel'schen Knorpel einzudringen; dies geschieht und hat sofortige Degeneration der benachbarten Knorpelsubstanz sowohl als der Zellen zur Folge. Der grösste Teil des Meckelschen Knorpels allerdings zeigt noch absolut normale Struktur; jedenfalls sind das diejenigen Partieen, die vom Dentale noch vollkommen umschlossen waren und in die hinab der degenerative Einfluss der an der Symphyse in den Knorpel hineingedrungenen Bindegewebezellen noch nicht gereicht hat. Ihnen kann eine zeitweilige normale Weiterentwicklung zweifellos zugesprochen werden; Knorpelzellen und Grundsubstanz sind zum typischen histologischen Bild geordnet und besonders die ersteren sind von ganz frischem normalem Aussehen. Allerdings hat auch hier an Stellen, die gegen das Bindegewebe hin offen sind, eine Einwanderung von Bindegewebezellen stattgefunden und man kann solche bis ziemlich tief in die Grundsubstanz hinein verfolgen, sie zeigt denn auch an diesen Stellen eine blassere Farbe, als an den Bindegewebefreien.

Das Knochengewebe des Dentale ist zweifellos ebenfalls der Degeneration verfallen und man trifft das Bindegewebe des Mutter-

bodens bereits an energischer Zerstörungsarbeit. Am deutlichsten tritt die abbauende Tätigkeit des Bindegewebes zunächst an der Symphyse zu Tage. Daselbst hat der Strom von Bindegewebezellen, der gegen das Implantat zieht, sich eine breite Einfahrt geschaffen zu den Geweben, die innerhalb der Meckel'schen Knorpel liegen, indem er die Fuge, die bereits zwischen den beiden Dentalia bestand, durch Resorption der Knochensubstanz des Dentale und des hier lagernden Knorpelgewebes, erweiterte.

Nachdem die eine Wand des Dentale resorbiert und die Knorpelsubstanz hier zum grössten Teil auch verschwunden war, begann das Bindegewebe zu beiden Seiten in die Höhlung, die im Meckel'schen Knorpel entstanden war, einzudringen, und nun von innen her in ziemlich grossen Massen die Knochenlamelle des Dentale zu belagern und abzutragen. Letzteres ist auch schon zu einem gewissen Teil geschehen, ja an einer Stelle ist die Lamelle dem Durchbruche nach aussen nahe. An andern Stellen geht das Bindegewebe von aussen her gegen den Knochen vor, doch hat es auf diese Weise noch nicht den Grad der Zerstörung erreicht, wie in dem oben beschriebenen Falle, wo es von innen her die Lamelle angreifen konnte. Noch an wenigen Stellen sind tatsächlich grubige Vertiefungen im Knochen vorhanden, die das Bindegewebe erzeugt hätte, doch ist die begonnene Zerstörungsarbeit der Zellen durch bedeutende Ansammlungen an bestimmten Stellen des Knochens deutlich erkennbar; es ist oft geradezu erstaunlich, was für Massen von Zellen sich zusammenfinden zur resorptiven Tätigkeit am Knochen. Der Grund dürfte wohl in der Beschaffenheit und der Eigenart der Gewebe zu suchen sein.

In dem Hartgewebe des Implantates haben wir Teleostier-Hartsubstanz vor uns, die bekanntlich an Härte auf diesem Stadium schon den viel zarteren Knochen der Amphibien bedeutend überlegen ist. Nun soll die Dentalelamelle aus dem Wege geräumt werden, welche Aufgabe wohl unter den gegebenen Umständen nur von dem Bindegewebe des Mutterbodens gelöst werden kann. Die Zellen des Bindegewebes der Amphibien aber sind in ihren spezifischen Eigenschaften den Geweben des Amphibienkörpers angepasst, also auch in ihrer Fähigkeit zur Resorption; es wird sich dabei wohl um irgend welche Grundeigenschaften der Bindegewebezellen handeln, aber die feinen und feinsten Eigentümlichkeiten chemischer Natur, die die Resorption glatt zu Ende führen, sind wohl den Eigenschaften der Hartgewebe des eigenen Körpers angepasst. Es muss also in unserem Falle, wo ein hartnäckigeres Hartgewebe resorbiert werden soll, irgend eine Art der Unterstützung der im Grunde ihrer Aufgabe nicht gewachsenen Zelle hinzutreten. Eine solche wäre die Bildung von Riesenzellen; an Stelle dieser tritt aber einfach eine bedeutende Vermehrung von Bindegewebezellen ein und die Resorption wird so mit Hilfe von Uebermacht erzwungen.

Die Erscheinungen der Resorption an den Zähnen sind absolut klar. Die Bindegewebezellen dringen in einem deutlich feststellbaren Falle zwischen zwei Zähnen, nachdem die Epithelschicht, die zwischen

ihnen lagert, resorbiert worden ist, gegen ihre Basis vor; daselbst durchbrechen sie die Dentinhülle an der schwächsten Stelle der Verwachsung mit dem Knochen, vielleicht ist diese auch noch nicht perfekt, und durch die so gebrochene Oeffnung dringen sie in die Pulpahöhle ein, deren Inhalt resorbierend und an seiner Stelle die Höhle erfüllend. Im Innern beginnen dann die Zellen den Dentinkegel abzutragen; an manchen Stellen ist diese Arbeit schon ziemlich weit gediehen, so dass der Zahn vom Dentale bereits abgesprengt ist, was darauf hindeutet, dass zuerst der Zusammenhang zwischen Zahn und Knochen gelöst wird im allgemeinen. Auch beim Resorbieren der Zähne werden grosse Massen von Bindegewebezellen aufgewendet.

Ueber das Schicksal der Ersatzzähne wurde weiter oben schon eine Andeutung gemacht. Sie verfallen zunächst zum grössten Teil in das Epithelperlenstadium und werden, nach Wegschaffung der Epithelzellen, vom Bindegewebe ebenfalls aufgelöst, wie die Zellen, die allerdings hier in geringerem Masse vorhanden sind, in den Pulpahöhlen beweisen. So geschieht also die Resorption der Zähne im allgemeinen von der Pulpahöhle aus; nur an einigen Stellen konnten am äussern Rand ebenfalls Ansammlungen von Bindegewebezellen in resorptiver Tätigkeit beobachtet werden. Allgemein ist die Resorption der Zähne am ganzen Implantat weit vorgeschritten, weiter als bei allen bisher beschriebenen Versuchen.

Endlich ist noch hervorzuheben die bedeutende Vermehrung der Kapillaren in der Grenzzone zwischen Implantat und Mutterboden einerseits, dann aber auch in den Geweben des Implantates und des Mutterbodens in der Nähe der Implantationsstelle, wodurch hauptsächlich eine erhöhte Ernährung des Bindegewebes erreicht wird, mithin eine kräftige Unterstützung der resorptiven Tätigkeit.

Die Resultate des vierten Versuchs.

1. Resorptive Vorgänge.

A. Am Mutterboden:

1. Die als Muskelphagocyten funktionierenden Epithelien gehen zu Grunde.
2. Nur in geringem Masse noch sind Teile der Muskulatur in Degeneration anzutreffen. Degenerationsmodus: Passiver Zerfall durch pathologische Knospung und aktive Tätigkeit des wuchernden Bindegewebes.

B. Am Implantat:

1. Resorption des grössten Teiles des Epithelbelages durch das Bindegewebe des Mutterbodens; an ihre Stelle ist teilweise die sich regenerierende Muskulatur, teilweise das resorbierende Bindegewebe getreten.
2. Resorption des Bindegewebes durch das gleichnamige Gewebe des Mutterbodens.

3. Zerstörung und Resorption des Musculus transversus.
4. Teilweise Resorption der Knorpelsubstanz des Meckel'schen Knorpels durch Einwanderung des Bindegewebes des Mutterbodens.
5. Zerstörung der Knochenlamelle des Dentale durch das Bindegewebe des Mutterbodens; der Angriff erfolgte hauptsächlich von der Knorpelseite her, von Stellen, da der Knorpel bereits zerstört worden war. Zur Zerstörung des Knochens wurden ausnehmend grosse Massen von Bindegewebezellen aufgewendet.
6. Resorption der Zähne:
   a. der funktionierenden Zähne durch Bindegewebe, hauptsächlich von der Pulpahöhle aus, nachdem ein Durchbruch der Dentinwand an der Basis des Zahnes den Eingang in die Höhle ermöglicht hat.
   b. der Ersatzzähne, wo die Resorption durch das Epithelperlenstadium eingeleitet, durch die Zellen des Bindegewebes vollendet wird.

2. Normale Weiterentwicklung und eventueller Wachstumsstillstand.

Am Implantat:

1. Die Epithelien, die an der Bildung der Epithelperlen beteiligt sind, setzen noch eine Zeit lang die normale Entwicklung fort.
2. Einige Partien des Meckel'schen Knorpels, die von der Dentalelamelle noch fest umschlossen werden, verfolgen eine zeitweilige normale Weiterentwicklung, oder doch ein längeres Verharren im normalen Zustande.

3. Neubildungen.

Am Mutterboden:

1. Wiederbildung des Epithels ohne Unterbrechung, anfangs durch passiv vorgeschobene Zellen, später durch indirekte Teilung, die mehrere Mitosen vertreten. Mit der des Epithels ist die Wiederbildung der grossen kugelförmigen Sinnesorgane ebenfalls eingeleitet:
2. Umfangreiche und weit vorgeschrittene Regeneration der Muskulatur:
   a. durch Längsspaltung präexistierender Fasern und Längen- und Dickenwachstum der Spaltungsprodukte;
   b. durch Sarkoblasten, die bei den Vorgängen der Spaltung und Knospung frei werden.

   Die Muskulatur drängt zur Wiederherstellung von Struktur und Anordnung in normaler Weise und ihre am weitesten vorgeschobenen Fasern dringen schon in die Gewebe des Implantates.
3. Vermehrung der bindegewebigen Elemente der Myocommata.

Allgemein handelt es sich auch in diesem Falle um einen Transplantationsversuch zwischen Tieren verschiedener Klasse; eine Tatsache, die von vornherein einen organischen Anschluss des Implantates an den Mutterboden kaum glaubhaft erscheinen lässt. So erscheint auch der Grundplan des Verhaltens des Mutterbodens dem Eindringling gegenüber nach kurzer Betrachtung als der, den durch die Operation und die Implantation des fremden Gewebestückes alterierten Zustand am Ort der Implantation wieder in den normalen überzuführen; diese Regulierung des gestörten Organismus wird sogleich begonnen; da treten der endgültigen Ausführung die implantierten Gewebe hindernd in den Weg; deshalb müssen sie weichen und werden nun von den Geweben des Mutterbodens angegriffen, es entspinnt sich ein kurzer Kampf, über dessen Ausgang nach obiger Beschreibung wohl kein Zweifel mehr bestehen kann. Bei der Resorption des Implantates ist es interessant, das Zähigkeitsverhältnis der Gewebe vom Implantat und Mutterboden zu beobachten. Im vorliegenden Falle haben wir Teleostiergewebe in Amphibiengewebe implantiert, im vorhergehenden Falle war es umgekehrt; die Vergleichung der Resultate ergiebt für das Teleostiergewebe eine grössere Widerstandsfähigkeit im fremden Gewebe und zugleich die Besserstellung im Kampfe gegen ihm implantierte Gewebe, als für das Amphibiengewebe. Deshalb ist die Resorption des Amphibienunterkiefers im Forellenrücken rascher fortgeschritten als die des Forellenunterkiefers im Amphibienrücken. Es kann somit kaum ein Zweifel darüber bestehen, dass die immer gerühmte ungemeine Plastizität der Amphibiengewebe nur für Versuche innerhalb der eigenen Klasse gilt und dass bei Transplantationen aus Individuen anderer Klassen gegenüber andern Organismen, wie z. B. den Teleostieren, im Widerstand gegen resorptive Angriffe, im Nachteile sind.

Transplantation des Unterkieferstückes eines älteren Embryo von Trutta fario in die Rückenmuskulatur von Cyprinus auratus.

Dauer des Versuchs: 38 Tage.

Hinsichtlich der Beschreibung des normalen Unterkiefers von Trutta fario sei wieder auf die ersten Versuche hingewiesen.

Am Mutterboden sind die histologischen Bilder ebenfalls von den bei früheren Versuchen nicht sehr verschieden. Das Epithel besteht aus einer nicht sehr dicken Schicht kleiner, runder Zellen zwischen denen grosse Drüsenzellen ziemlich zahlreich zerstreut liegen; die Muskulatur ist vom Epithel durch die Cutis getrennt, die aus locker geordneten Bindegewebezellen besteht; auch diese Zellen sind sehr klein. Die Anordnung der Muskulatur ist wie bei den Forellen myomer; die einzelnen Fasern sind schmal. Allgemein ist zu bemerken, dass die Versuchstiere hier zum ersten Mal der embryonalen Periode vollkommen entwachsen waren, wenn es sich auch nicht gerade um alte Exemplare handelte; immerhin war diese Tatsache von Einfluss auf die Resultate.

Der experimentell erzeugte Fall.

Mit einem feinen Skalpell wurde in den Rücken von Cyprinus auratus nach Wegschaben der Schuppen eine Tasche eingelassen, in die das amputierte Unterkieferstück des Forellenembryo gebracht wurde, wieder ohne Anwendung jeglichen Mittels zur Fixierung des Implantates.

Das Unterkieferstück kam gegen die Peripherie der Muskulatur hin zu liegen, und zwar insofern schräg, als der rostrale Teil dorsalperipher gerichtet war, die beiden Amputatationsstümpfe ventralmedianwärts schauten. Die zahntragende Dorsalfläche lag dorsal, dem Epithel des Rückens zugewendet, die Ventralfläche lehnte an die Muskulatur des Rückens an.

Das Verhalten des Mutterbodens.

Das Epithel hat den durch die Operation verursachte Defekt wieder hergestellt, aber nicht in vollkommenem Masse. Die Schicht des neuen Epithelbelages ist zellenärmer, deshalb bedeutend dünner als die normale; die zahlreichen Drüsenzellen, die in ihr vorhanden waren, wurden noch nicht wiedergebildet. Es ist wahrscheinlich, dass es sich diesmal zum grössten Teil um ein passives Vorschieben der Epithelzellen von den Wundrändern her zur Deckung des Defektes

gehandelt hat, dass somit eine echte Regeneration des Gewebes nicht, oder wenigstens noch nicht, aufgetreten ist; vielleicht auch in ganz bescheidenen Anfängen steht. Die Cutislamelle hat sich ebenfalls schwach regeneriert, die Schuppen wurden noch nicht wiedergebildet.

Die auffallendste Erscheinung an der Implantationsstelle ist, wie im zweiten Versuch die grosse Masse von Granulationsgewebe, die teilweise um das Implantat herum im Mutterboden lagert, teilweise dem Implantat selbst angehört. Das Gewebe trägt adenoiden Charakter. Der weitaus grösste Teil wird von Bindegeweben gebildet, zwischen den Zellen des Bindegewebes liegen Leucocyten eingestreut, ferner lagern in der Nähe des Implantates auch Epithelien.

Grössere und kleinere Blutgefässe durchziehen das Granulationsgewebe, auch vereinzelte Blutkörperchen sind häufig zu sehen. Sämtliche Zellen sind klein, die Kerne dunkel gefärbt. Es ist nun zunächst die Abstammung der Zellen festzustellen. Die Epithelien, die sich übrigens auch fast ausschliesslich an das Implantat halten, entstammen diesem; die Leucocyten sind durch den Blutstrom dahin geführt worden und die farbigen Blutzellen rühren wohl noch von der Operation, von Verletzungen der Kapillaren her. Das Bindegewebe hingegen dürfte sowohl von seiten des Mutterbodens als auch des Implantates Zuwachs erhalten haben. Hier ist die Verwandtschaft der Versuchstiere wieder eine so nahe, dass die Bindegewebezellen beider Organismen sich wohl zu einem Gewebe vereinigen und sogar gemeinsame Arbeit verrichten können. Das Bindegewebe des Mutterbodens, das in den Myocommata zwischen den einzelnen Muskelfasern und zwischen Muskulatur und Epithel lagerte, wurde durch die Operation schon zur Verwundung gereizt; ferner kam ihm, wie wir weiter unten sehen werden, die Aufgabe zu, an der Wiederherstellung der normalen Organisation des Mutterbodens dadurch teilzunehmen, dass es hauptsächlich an der Wegschaffung der hindernden Teile des Implantates arbeite; diese Aufgabe erhöht den Reiz zur Vermehrung. Mit diesem dem Mutterboden entstammenden Bindegewebe vereinigte sich nun das Bindegewebe des Implantates, das hauptsächlich zwischen den beiden Unterkieferästen sich ausbreitete. Dort aber war durch die Amputationsfläche am kaudalen Ende nicht nur der Reiz zur Proliferation durch die Verwundung gegeben, sondern es bot sich auch die beste Gelegenheit zum Ausschwärmen der sich teilenden Zellen. Es ist zudem noch möglich, dass auch neben der Vermehrung eine blosse Auswanderung der daselbst befindlichen Bindegewebezellen stattgefunden hat; wahrscheinlich aber blieb die Mehrzahl an Ort und Stelle, denn die Zellen des Mutterbodens werden wohl eher dem Implantat zugestrebt haben, als umgekehrt und so fand wohl daselbst die Mischung der Zellen statt.

Die verletzte und durch das Vorhandensein des Implantates aus ihrer ursprünglichen Anordnung gebrachte Muskulatur des Rückens hat die Regeneration ihrer verletzten Fasern und die Wiederherstellung der myomeren Struktur angestrebt und bereits in ziemlich vorgeschrittenem Masse durchgeführt. Die jungen Muskelfasern sind

auf der einen Seite schon hart an das Implantat herangerückt; sie sind dünner und blasser als die alten Fasern, zeigen aber doch teilweise schon Querstreifung. Es ist kein Zweifel, dass die hier vorkommende Regeneration der Muskulatur der postembryonalen Entwicklung von Muskelfasern entspricht. Doch es ist zweifelhaft, ob die Regeneration nur durch Spaltung und Abfurchung vorhandener Fasern geschieht, dass also eine Bildung von Muskelfasern aus Sarkoblasten ausgeschlossen ist, oder ob bei den Vorgängen der Spaltung Sarkoblasten frei werden, die neuen Muskelfasern den Anfang geben

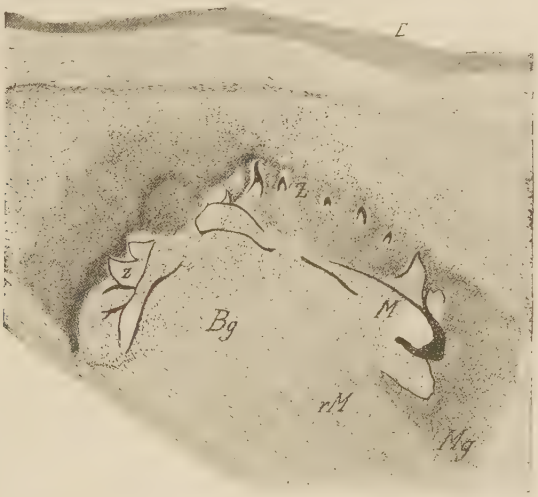

V. Versuch: Transplantation des Unterkieferstückes eines Embryo von Trutta fario in den Rücken von Cyrinus auratus.

rM: Regenerierende Muskulatur.
M: Meckel'scher Knorpel.
Mg: Mischgewebe aus Epithel und Bindegewebe.
Bg: Bindegewebe.
E: Epithel des Rückens von Cyprinus.
Z: Zahnanlagen.

können. Wenn auch die Objekte, infolge der geringen Dimensionen ihrer Zellen und der etwas dicken Schnitte eine ganz scharfe Beobachtung ausschliessen, so darf ich es doch wagen, zu behaupten, dass Sarkoblasten zur Regeneration der Muskulatur neben der Spaltung und Furchung aufgetreten sind. Ausserdem waren die Exemplare von Cyprinus noch nicht so alt, dass dieser Modus von Regeneration ausgeschlossen gewesen wäre.

Das Verhalten des Implantates.

Das Epithel, das in grossen Massen am Implantat vorhanden war, ist wohl zum grössten Teil der Resorption verfallen. Diejenigen Epithelbezirke, die davon vorläufig noch eine Ausnahme machen,

wurden bei dem Verhalten des Mutterbodens bereits erwähnt: einesteils sind es die Epithelzellen, die eventuell als Muskelphagocyten funktionieren, — ganz sicher kann ja diese Tätigkeit nicht festgestellt werden, — anderenteils sind es die um die Zahnanlagen herum gelagerten Gruppen von Epithelzellen, die zum Teil erhalten bleiben, indem sie an den jungen Stadien der Zähne, also vorwiegend an den Ersatzzähnen, resorptiv tätig sind durch Bildung des sogenannten Epithelperlenstadiums, worauf zunächst Wachstumsstillstand eintritt, dann Zurückbildung der Entwicklungsfähigkeit der Zahnanlage. Nach einer gewissen Zeit beginnt dann das Bindegewebe die Arbeit der Degeneration fortzusetzen; es wird zunächst der Epithelring gesprengt, die einzelnen Zellen aufgelöst und dann der Ueberrest der Zahnanlage von den Zellen des Bindegewebes resorbiert.

Ueber das Schicksal des Bindegewebes ist weiter oben ebenfalls das Hauptsächliche erwähnt bei Besprechung des Granulationsgewebes im Umkreise der Operationsstelle. Allgemein muss überlegt werden, dass auch bei diesem Versuch die Tendenz von Seiten des Mutterbodens vorhanden ist, die ihm schädlichen, oder wenigstens seine absolut freie Entwicklung hemmenden fremden Gewebe zu resorbieren, und dass die Lösung dieser Aufgabe bekanntlich in hervorragendem Masse dem Bindegewebe zufällt. Ferner haben wir bei diesem Versuche Tiere, wenn nicht derselben Art, so doch Vertreter zweier Familien der Physostomen, die nicht so weit auseinander stehen, als dass nicht gewisse Gewebe des einen, den gleichen Geweben des andern Organismus so einverleibt werden könnten, dass gewissermassen eine Metaplasie zu Stand käme, indem das implantierte Gewebestück der Organisation des Mutterbodens sich fügen und somit die, von den seinen wohl nur gering abweichenden Eigenschaften des ihm nahe verwandten Gewebes sich aneignen würde. In unserem Falle passen diese Bedingungen auf das Bindegewebe; da ferner die Proliferation des implantierten Gewebes nach der Erfahrung der meisten Autoren aus Ermangelung genügender Ernährung und der Funktion unterbrochen wird, in unserem Falle jedoch für das Bindegewebe diese beiden Bedingungen in hohem Masse gegeben sind, so darf dieser Uebergang des Bindegewebes des Implantates in das des Mutterbodens mit Annahme von dessen Eigenarten und seiner funktionellen Tätigkeit ausser Zweifel gesetzt werden. Die wenigen Ueberreste des Meckel'schen Knorpels lassen leicht erkennen, dass bis zur totalen Resorption des Knorpelgewebes nur noch ganz kurze Zeit vergehen wird.

Auf der rechten Seite des Unterkiefers ist der Knorpel ganz resorbiert; an seiner Stelle füllt den Raum zwischen den Lamellen des Dentale in dichten Massen das Granulationsgewebe. Auf der entgegengesetzten Seite verhält sich die Sache etwas anders. Das kaudale Ende ist doch wenigstens noch mit einer Substanz angefüllt, die dem Knorpel angehört; es ist verkalkte Grundsubstanz, die hier vom normalen Knorpelgewebe noch übrig geblieben ist, von Knorpelzellen ist nichts mehr zu sehen, die Höhlen sind klein und kaum zu

unterscheiden, die Substanz ist undurchsichtig. Anfänglich verkalkte wohl die ganze Masse der Grundsubstanz; die Resorption verkalkter Massen geht ebenfalls durch das Granulationsgewebe und dem Blutstrom vor sich; und so hat denn auch das erstere auch vom linken Meckel'schen Knorpel mehr als die Hälfte abgetragen, und in kurzer Zeit werden seine Zellen den Rest der verkalkten Grundsubstanz ebenfalls abgetragen haben.

Die Knochenlamelle des Dentale ist ebenfalls auf weniger als die Hälfte ihrer früheren Masse zusammengeschrumpft, und das Granulationsgewebe ist an ihrer gänzlichen Abtragung ebenso intensiv beschäftigt, wie an der des Knorpels; nur ergibt sich aus der Natur ihrer Substanz eine längere Widerstandsfähigkeit. Wie im vorhergehenden Falle ist der hauptsächlichste Weg für die Bindegewebezellen, an den Knochen zu gelangen, der durch den Meckel'schen Knorpel, d. h. nach Verdrängung des Knorpelgewebes, dehnt das dessen Stelle einnehmende Granulationsgewebe seine Tätigkeit auf die Knochenlamelle des Dentale aus. Die hauptsächlichsten Eingangspforten für das Granulationsgewebe sind die Symphyse und die Amputationsstümpfe des Implantates; gehen die Zellen den ersteren Weg, so müssen sie allerdings von aussen her zunächst ein Stück der Dentalewand durchbrechen, doch ist an jener Stelle der Knochen sehr dünn, vielleicht stellenweise noch gar nicht geschlossen, auch findet sich dort schon im normalen Zustande Bindegewebe in grosser Masse. Einmal innerhalb des Dentalelamelle festgesetzt, scheint es, dass die Tätigkeit des Bindegewebes eine sehr energische ist, und dass die Resorption des Knochens sehr rasch verläuft, denn der grössere Teil ist bereits abgetragen, zudem wird das von innen her arbeitende Gewebe unterstützt von Zellhäufchen, die von aussen her die Zerstörungsarbeit verrichten. In letzterem Falle drängen sich nun die Zellen nicht mehr in so dichten Massen an den Knochen, wie in Fall 4. Es scheint also, dass die dort gegebene Erklärung zutrifft, dass nämlich die Knochengewebe der Fische gegenüber zu schwachen Eigenschaften der Bindegewebezellen der Amphibien durch die Vergrösserung der Masse zu ersetzen gesucht wird. Hier fallen diese Umstände für die Bindegewebezellen des Mutterbodens natürlich weg, mit ihnen auch die spezielle Anhäufung von Zellen an bestimmten Stellen des Knochens, die zu Angriffspunkten der Resorption gemacht worden sind.

Auch das Schicksal der Zähne ist das eines raschen Zerfalls. Auseinander zu halten sind wieder die Degenerationsmodi der funktionierenden Zähne und der Ersatzzähne. Bei den ersteren setzen die Zellen des Bindegewebes an der Basis an, also an der Stelle ihres Zusammenhanges mit dem Dentale; daselbst beganuen sie in die Pulpahöhle einzudringen, deren Inhalt zu resorbieren und dann das Dentin abzutragen. An den meisten Zähnen ist die Resorption schon sehr weit vorgeschritten, doch bleibt natürlich da, wo nicht auch von aussen her die Resorption einsetzt, die Form des Zahnes lange gewahrt, so dass auf den ersten Blick das Gewebe ordentlich er-

halten zu sein scheint. Ueber die Resorption der Ersatzzähne war bei der Beschreibung des Epithels des Implantates schon die Rede.

Die Resultate des fünften Versuchs.

1. Resorptive Vorgänge.

Am Implantat:

1. Auflösung des grössten Teiles des Epithelbelages.
2. Resorption des zwischen den beiden Unterkieferästen ausgespannten Musculus transversus.
3. Zerstörung des Knorpelgewebes; sie ist teilweise schon ganz vollendet, teilweise auf dem Stadium der Verkalkung der Grundsubstanz angelangt.
4. Resorption der Dentalelamelle einesteils von der Seite her, wo der Knorpel bereits abgetragen war, andernteils von aussen her.
5. Zerstörung der Zähne:
   a. der funktionierenden Zähne, hauptsächlich von der Pulpahöhle aus, nachdem die Dentinwand an der Basis des Zahnes durchbrochen worden war;
   b. der Ersatzzähne auf dem Wege des Epithelperlenstadiums.

2. Normale Weiterentwicklung.

Am Implantat:

Die Epithelzellen, die zu den Epithelzellen zusammentreten, entwickeln sich noch eine Zeitlang weiter.

3. Neubildungen.

A. Am Mutterboden:

1. Wiederherstellung des Epithelbelags aber nicht in vollkommener Weise. Es fehlen die Drüsenzellen. Die Wiederbildung geschah hauptsächlich durch passives Vorschieben der Epithelien vom Wundrande her; indirekte Teilung ist nicht sicher festzustellen.
2. Schwache Regeneration der Cutislamelle.
3. Starke Vermehrung des Bindegewebes der Myocommata, zwischen den Muskelfasern und zwischen Epithel und Muskulatur, auf dem Wege indirekter Teilung.
4. Regeneration der Muskulatur durch Spaltung und Abfurchung, eventuell auch durch Sarkoblasten.

B. Am Implantat:

Bedeutende Vermehrung des Bindegewebes, das zwischen den beiden Unterkieferästen lagerte, auf dem Wege indirekter Teilung.

Im vorliegenden Versuch handelt es sich um Tiere naher Verwandtschaft zwar, aber bedeutender Altersdifferenz. Die Tatsache,

dass das Versuchstier bedeutend älter war als die junge Forelle, der das Implantat entnommen wurde, dürfte die ungemein weit vorgeschrittene Resorption des letzteren hauptsächlich erklären. Es ist auch hier die Absicht des Versuchstieres gewesen, die an der Operationsstelle gestörte Organisation möglichst bald wieder herzustellen. Der Widerstand, den die viel zarteren, implantierten Gewebe den andrängenden, in kräftiger Regeneration begriffenen Geweben des Mutterbodens bieten konnten, war ein sehr schwacher und zudem unterstützte noch das Bindegewebe des Implantates in wirksamer Weise das gleichnamige Gewebe des Mutterbodens im Kampfe gegen den Gewebeverband, dem es früher selbst angehört hatte. So dürfte wohl in ungefähr der verdoppelten Versuchszeit die gänzliche Resorption des Implantates beendigt sein.

Transplantation eines Stückes der Schwanzflosse von Perca fluviatilis in den Rücken von Cyprinus auratus.

Dauer des Versuches: 26 Tage.

Bei der Besprechung des Mutterbodens darf auf den vorhergehenden Versuch hingewiesen werden.

Die Schwanzflosse des Barsches besitzt Weichstrahlen. Ein Weichstrahl ist ein Knochenstrahl, welcher gegliedert, d. h. der Quere nach in eine Anzahl kurzer, durch Bindegewebe verbundener Stücke, geteilt ist; ferner ist er an der Spitze in mehrere hintereinander liegende, ebenfalls gegliederte Aeste mehr oder weniger tief gespalten. Diese Endspaltung kann auch einigen Weichstrahlen fehlen; auch kann die Gliederung auf den Endabschnitt des Strahles beschränkt sein oder ganz fehlen. Jeder Weichstrahl ist aus zwei symetrischen Hälften zusammengesetzt, welche aber dicht aneinander gelagert sind und einander genau entsprechen.

Der experimentell erzeugte Fall.

Mit dem Skalpell wurde in die Rückenmuskulatur, ungefähr in die Mitte der rechten Körperhälfte, eine Tasche eingelassen; die ganz amputierte Schwanzflosse eines jungen Flussbarsches von ungefähr 7 cm Länge, wurde der Länge nach in zwei ungleiche Teile gespalten und das kleinere Stück so in die Tasche geschoben, dass es ungefähr senkrecht zur Längsachse des Körpers zu liegen kam, wobei die distalen Enden der Flossenstrahlen noch ein kleines Stück aus der Tasche herausragten.

Das Verhalten des Mutterbodens.

Dadurch, dass die Spitze des Implantates über die Oeffnung der Tasche hinausragte, legten sich die Gewebe desselben zwischen die getrennten Epithelränder und verhinderten so eine Vereinigung, wie sie in den vorherigen Versuchen möglich gewesen war, wo der äussere, von der Operation herrührende Epitheldefekt mehr oder weniger immer wieder hergestellt wurde. In diesem Falle kamen die Epithelien der Flossenstrahlenfläche mit denen des Rückens in direkte Berührung, es kam deshalb nicht zu einer Regeneration des Epithels im Sinne einer Wiederherstellung des ursprünglichen Zustandes, sondern die gleichartigen Gewebe, das Epithel, das den äussersten Ueberzug des Flossenstückes bildete, und das Epithel des Mutterbodens vereinigten sich, gingen eine Verwachsung ein, so dass sich

nun das Epithel des Rückens in das der Flosse fortsetzt; dabei ist eine Uebergangsstelle nicht zu konstatieren. An dieser innigen Vereinigung haben wohl die Epithelien des Rückens grösseren Anteil, als diejenigen der Flosse; denn durch die Verwundung war doch ein heftiger Reiz zur Neubildung der Zellen gegeben, dieser war zwar für die Epithelien der Flosse auch teilweise vorhanden, aber lange nicht in dem Masse, und zudem war der Epithelbelag des Flossenrandes ein überaus dünner.

Jetzt ist die Schicht der Zellen, die vom Rücken her über die ganze Aussenseite des Implantates hin sich erstreckt, so dick geworden, dass der grössere Teil derselben dem Rückenepithel entstammen muss und es ist natürlich schwer festzustellen, ob von den Epithelien der Schwanzflosse nicht mehr zu Grunde gegangen sind, als dem vorhandenen Epithelbelag erhalten blieben. Ich glaube aber, dass dieser Zweifel mit der Beantwortung der Frage nach der Verwandtschaft dieser Gewebe dahinfallen wird, nicht der Gewebe im allgemeinen, sondern der Gewebe der Versuchstiere. Es handelt sich um Teleostier, die schliesslich ihrem Bau nach nicht sehr weit auseinander stehen, denn die anatomischen Unterschiede, die der Systematik zu Grunde liegen, greifen wohl kaum auf die Gewebe im allgemeinen und speziell das Epithel und das Bindegewebe über. Die Verwandtschaft der Versuchstiere dürfte deshalb wohl hinreichend gross sein, dass ein Zusammenwachsen gleichartiger Gewebe und ein nachheriges gemeinsames Weiterwachsen eintreten kann.

Der Teil des Flossenepithels, der in die Gewebe des Mutterbodens hinein zu liegen kam, ging sicher zu Grunde oder wird es wenigstens gehen, wenn noch Ueberreste da sind. Ausnahmen können da höchsten solche Zellen bilden, die als Muskelphagocyten Verwendung finden würden. Dass diese Tätigkeit der Epithelien ebenfalls möglich sein kann, muss aus der Tatsache der nahen Verwandtschaft hervorgehen, denn damit besitzen auch die Zellen des einen Organismus die genügende Kraft, die ihnen eigentümliche Zerstörungstätigkeit an den Geweben des andern auszuüben.

Das Bindegewebe hat auch in diesem Falle wieder die hauptsächlichste Arbeit bei dem Versuch zu leisten. In allen bisherigen lag die Haupttätigkeit in resorptiver Richtung; immer war es das Bestreben des Organismus gewesen, seinen früheren Zustand, der durch die Implantation gestört worden war, wieder herzustellen und zu diesem Zwecke die hindernden Gewebe des Implantates aus dem Wege zu räumen, welche Arbeit grösstenteils dem Bindegewebe zufiel. In den meisten Fällen war eine Verwachsung zwischen Mutterboden und Implantat, die auf eine längere Erhaltung des letzteren hindeuten konnte, nur anfänglich angebahnt worden, meist ebenfalls vom Bindegewebe, das dann aber in kurzer Zeit zur Tätigkeit der Resorption überging.

In diesem Falle liegen die Dinge etwas anders; im ganzen Umkreise, da die Gewebe des Implantates mit denen des Mutterbodens in Berührung kommen, ist vom Bindegewebe des letztern eine innige

Verwachsung desselben angestrebt worden. Die Hauptmasse drängt sich an der Basis des Implantates zusammen, es dringen daselbst nach allen Richtungen Züge von Bindegewebezellen gleich Aesten in die umgebenden Gewebe des Mutterbodens vom Implantat her und umgekehrt strebt das stark sich vermehrende Bindegewebe, das zwischen den einzelnen Muskelfasern und in den Myocommata liegt, dem Implantate zu. So liegen natürlich an der Basis gerade die Bedingungen zu einer innigen Verwachsung am günstigsten, indem hier von beiden Seiten in bedeutender Menge Bindegewebe aufeinander stösst: wie oben festgestellt wurde, kann in diesem Falle das Bindegewebe des Mutterbodens ohne Hindernis in das des Implantates übergehen und aus den vereinigten Geweben eine funktionelle Einheit resultieren: günstig sind also die Bedingungen für die Verwachsung deshalb, weil sich hier Bindegewebe mit Bindegewebe vereinigen kann: Verwachsung geschieht ja meist durch die Elemente des Bindegewebes, meist aber zwischen heterogenen Geweben, weshalb dann meistens nur von einer Seite her der Anschluss durch Bindegewebe erfolgt.

Aber auch von der Basis an aufwärts, überall also, wo das Implantat mit den Geweben des Mutterbodens in Berührung kommt, treten die Bindegewebezellen der beiden Organismen in einander über: und in der ganzen Umgebung der Implantationsstelle tritt das Bindegewebe in einer Masse auf, die nur auf eine ganz energische Vermehrung der Zellen des Mutterbodens und des Implantates zurückzuführen ist, dabei dürfte das erstere noch im Vorsprung sein; ferner ist das Aussehen der Zellen derart frisch, dass kein Zweifel darüber besteht, dass sie in energischem Wachstum noch längere Zeit verharren werden; und endlich ist die Art der Anordnung der einzelnen Zellen eine solche, dass über das Bestreben des Mutterbodens das Implantat möglichst innig festzuhalten, in seine Gewebe einzubetten, kein Zweifel mehr bestehen kann. Es ist, als ob im ganzen Umkreise der Implantationsstelle zwischen Implantat und Mutterboden unzählige feine Fäden hin- und herziehen würden, die das erstere mit dem letzteren auf das innigste zu verbinden hätten; diese Fäden sind bindegewebige Elemente, die grösstenteils dem Mutterboden, zum kleineren Teil dem Implantat zugehören.

Die ganze Bindegewebezone ist mit einem grossen Reichtum von Kapillaren versehen, die teils aus dem normalen Teil des Mutterbodens in dem neugebildeten hinüberfliessen, teils in letzterem verlaufen, teils aus diesem in das Implantat hinüberziehen. Diese überaus reiche Ernährung der Verwachsungszone muss natürlich die Vermehrung des Bindegewebes in bedeutendem Masse fördern; über die eventuellen Folgen, die solche Entwicklung des Bindegewebes, besonders für das Implantat nach sich ziehen kann, sei dann in der anschliessenden kurzen allgemeinen Betrachtung des Falles ein Wort gesagt.

Ueber die Muskulatur ist vor allem zu bemerken, dass sich schon die unverletzten Gebiete durch eine grosse Menge von bindegewebigen Elementen zwischen ihren Fasern auszeichnen; allerdings nimmt sie mit der Entfernung von der Operationsstelle ab, so dass also doch

die Vermehrung auf den Reiz der Verwundung hin einerseits, andererseits eben auf das Bestreben des Mutterbodens, möglichst viel Bindegewebe an der Implantationsstelle anzusammeln, zurückzuführen ist. Die durch die Operation verletzte Muskulatur des Rückens hat in der ganzen Umgebung des Implantates Regeneration der Fasern und Wiederherstellung der myomeren Anordnung angestrebt und bereits in fortgeschrittenem Masse durchgeführt. Der Regeneration musste eine umfassende Degeneration vorangehen, denn bevor erstere einsetzen konnte, musste die durch die Operation verletzte und bei der Implan-

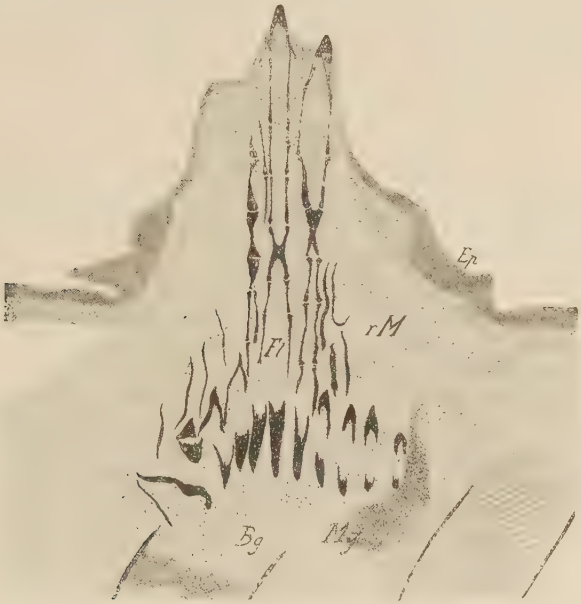

VI. Versuch: Transplantation eines Stückes der Schwanzflosse von Perca fluviatilis in den Rücken von Cyprinus auratus.

rM: Regenerierende Muskulatur. *M*: Rückenmuskulatur von Cyprinus.
Fl: Flossenstrahlen. *Ep*: Rückenepithel von Cyprinus.
Mg: Mischgewebe aus Epithel und Bindegewebe. *Bg*: Bindegewebe.

tierung des Flossenstückes gequetschte und zusammengepresste Muskulatur in der Umgebung der Implantationsstelle aus dem Wege geräumt werden. Diese Arbeit ist denn auch bereits getan und zwar in gründlicher Weise, indem von degenerierenden Fasern nichts mehr zu sehen ist.

Den grössten Anteil an der Wegschaffung der zerstörten Muskulatur wird wohl der zweite Modus, der durch Einwucherung von Bindegewebe in die zerfallene Muskulatur gehabt haben; daneben könnte möglicherweise noch die phagocytäre Tätigkeit eines Teiles der Epithelien des Implantates in Betracht kommen. Die sich rege-

nierende Muskulatur zeigt bereits wieder das Bild ihrer normalen früheren Anordnung; die Fasergruppen sind fast bis an das Implantat herangerückt, so dass kein Zweifel mehr besteht, dass soweit das Implantat es gestattet, der normale Zustand der Muskulatur wieder hergestellt wird. Die einzelnen neugebildeten Fasern sind noch klein und zart und von blassgelber Farbe zwischen ihnen liegen zahlreich noch bindegewebige Elemente, die zum grössten Teil herrühren von den degenerativen Prozessen an der präexistierenden Muskulatur. Auch die hier auftretende Regeneration der Muskulatur entspricht der postembryonalen Entwicklung von Muskelfasern; die Neubildung geschieht also durch Spaltungsprodukte und Knospen präexistierender Muskelfasern. Ich glaube, dass die Regeneration ausserdem durch Sarkoblasten vor sich geht, die bei den Vorgängen der Spaltung frei werden.

Das Verhalten des Implantates.

Allgemein ist vorerst zu sagen, dass die Veränderungen, die das Implantat während der Dauer des Versuchs erlitten hat, äusserst gering sind. Die Bemerkungen über die Veränderungen an den einzelnen Gewebearten sind deshalb kurz zu fassen.

Was zunächst die Form des Implantates und die Lagerung der einzelnen Teile zu einander betrifft, so haben sie bei der Implantation und während der Dauer des Versuchs keine wesentlichen Abweichungen vom ursprünglichen Zustande erlitten. Ueber das Verhalten des dünnen Epithelbelages der Flosse wurde weiter oben schon gesprochen. Diejenigen Zellen, die über den Mutterboden hinaus zu liegen kamen, haben sich mit den entgegenstrebenden, gleichartigen Zellen des Mutterbodens zu einer kontinuierlichen Epitheldecke vereinigt, doch ist, wie schon bemerkt, ihr Anteil daran geringer, als der des Mutterbodens. Die Epithelien, die mit den Geweben des Mutterbodens in Berührung kamen, wurden zum grössten Teil sofort resorbiert.

Ueber das Bindegewebe wurde ebenfalls schon die Hauptsache gesagt, indem die Beziehungen, die es an der Peripherie des Implantates mit dem gleichartigen Gewebe des Mutterbodens eingeht, derart innige sind, dass bei der Besprechung des Verhaltens des einen, das andere nicht übergangen werden kann. Es bleibt also für das Bindegewebe des Implantates nur zu wiederholen übrig, dass es sich vermehrt hat und durch Ausläufer mit dem entgegenkommenden Bindegewebe des Mutterbodens Verwachsung eingegangen ist. Das übrige Bindegewebe des Implantates, das zwischen den einzelnen Gliedern der Strahlen liegt und wieder diese verbindet, ist bis dahin nicht verändert worden. Die Flossenstrahlen zeigen ebenfalls absolut normales Aussehen. Die Substanz auf der sie aufgebaut sind, ist als osteoides Gewebe anzusprechen, das absolut keine Einschlüsse zeigt. Weder Osteoblasten, noch Granulationsgewebe, noch Bindegewebe haben irgendwie die Hartsubstanz angegriffen; die einzelnen Glieder und die Anordnung der Strahlen sind intakt.

Die Resultate des sechsten Versuchs.

1. Resorptive Vorgänge.

A. Am Mutterboden:

Degeneration der Muskulatur auf dem Wege durch patologische Knospung und Einwanderung des Bindegewebes in die verletzte Muskulatur.

B. Am Implantat:

Zerstörung der Epithelzellen an dem in der Tasche liegenden Stück der Flosse.

2. Normale Weiterentwicklung.

Am Implantat:

1. Zeitweiliges Weiterwachsen der als Muskelphagocyten funktionierenden Epithelzellen.
2. Vorläufiges normales Verhalten des Gewebes der Flossenstrahlen.
3. Normales Verhalten des Bindegewebes zwischen den einzelnen und zwischen den Gliedern der letzteren.

3. Neubildungen.

A. Am Mutterboden:

1. Bedeutende Vermehrung der Epithelien von den Wundrändern aus auf indirektem Wege hauptsächlich; Uebergreifen der Zellen auf den Epithelbelag der Flossenoberfläche. Vereinigung der Epithelien des Implantates.
2. Starke Vermehrung der bindegewebigen Elemente aus den Myocommata und der zwischen den einzelnen Muskelfasern liegenden Zellen. Verbindung mit dem Bindegewebe des Implantates.
3. Vermehrte Bildung von Kapillaren und Uebertreten derselben in das Implantat.
4. Regeneration der Muskulatur durch Spaltung und Knospung präexistierender Fasern und wahrscheinlich durch Sarkoblasten.

B. Am Implantat:

1. Vermehrung der Epithelien an der Flossenoberfläche, soweit letztere aus der Tasche herausragt und Vereinigung mit den vermehrten Epithelien des Mutterbodens.
2. Bedeutende Vermehrung des Bindegewebes hauptsächlich an der Basis der Flosse und an der einen Seite, also an den Amputationsflächen, Verbindung mit dem Bindegewebe des Mutterbodens.
3. Neubildung von Kapillaren und Verzweigung in die Gewebe des Mutterbodens hinüber.

Bei der Beurteilung der Resultate dieses Versuchs dürften ungefähr folgende Punkte besonders in Betracht zu ziehen sein: Die nahe Verwandtschaft der Versuchstiere, die Grösse des Implantates und die Zusammensetzung des letzteren; sie dürften wohl die Erklärung geben, für den wohl erhaltenen Zustand des Implantates und für die weitgehende Verwachsung zwischen Mutterboden und Implantat. Trotz der günstigen Auspizien dürfte doch kein Zweifel bestehen, dass auch in diesem Falle das Implantat der totalen Resorption entgegengehen wird. Die Verzögerung der letzteren ist eine Folge einesteils der Grösse des Implantates, hauptsächlich aber der Tatsache, dass die das letztere zusammensetzenden Gewebe derart sind, dass sie leicht an gleichartige des Mutterbodens Anschluss finden konnten. Gleichwohl wird aber der Mutterboden seinen Plan, die gestörte Organisation an der Operationsstelle wieder in Ordnung zu bringen, weiter verfolgen. Wenn die Vereinigung der bindegewebigen Elemente beider Teile eine vollkommene sein wird, wenn also das Bindegewebe des Implantates dem des Mutterbodens einverleibt sein wird, so bleiben eigentlich zur totalen Resorption der hindernden Teile des Implantates nur noch die knöchernen Teile des Flossenstückes übrig, denn der Hauptteil des Implantates bestand doch aus Bindegewebe. Nach der Resorption dieser Strahlen wird das überflüssige Bindegewebe aus der Zone der Implantation weichen. Was das hervorragende Stück anbelangt, so werden eben allmählich von innen heraus, die harten Gewebe der Flossenstrahlen abgetragen, das überflüssige Bindegewebe weicht zurück und es wird wieder der normale Epithelbelag Platz nehmen, indem eine Verteilung der übermässig dicht lagernden Epithelien eintritt. Mithin ist die weitgehende Verwachsung zwischen Mutterboden und Implantat nur eine Durchgangsstufe zur endlichen Resorption des Implantates.

Allgemeine Schlussbemerkungen.

Die Schicksale der implantierten Gewebekomplexe laufen mit mehr oder weniger grossem Unterschied in der Zeit auf eine endliche Resorption hinaus. Das Verhalten des Gesamtimplantates hing ab von seiner Herkunft von den Bedingungen, die das Versuchstier bot, wie hauptsächlich Alter, Verwandtschaft, Widerstände der das Implantat umgebenden Gewebe, Nahrungszufuhr; das Verhalten der einzelnen Gewebe war abhängig von ihrer Konsistenz, ihrer Verwandtschaft mit den umliegenden Geweben des Mutterbodens und den für sie vorhandenen Funktionsgelegenheiten. Wenn nun aber auch das Implantat als ganzes der Auflösung verfallen war, so mussten doch nicht alle an seinem Aufbau beteiligten Gewebe notwendigerweise dieses Schicksal teilen; mithin wurde nach einer gewissen Zeit der Implantation der ursprünglich am Gesamtorganismus bestehende innige Zusammenhang der Teile des Implantates aufgegeben, es unterstand nicht mehr der Komplex der implantierten Gewebe als ganzes den Bedingungen des Mutterbodens, sondern die einzelnen Gewebe waren getrennt den Einflüssen ihrer neuen Umgebung unterworfen. Aus diesem Grunde mögen Gewebe, wie das Bindegewebe hauptsächlich und teilweise auch das Epithel, Gelegenheit gefunden haben, an gleichartige Gewebe des Mutterbodens Anschluss zu finden, ein Vorgang, der als ein metaplastischer bezeichnet werden darf. Von den übrigen Geweben erlag zuerst das Knorpelgewebe den Angriffen des einwuchernden Bindegewebes, während das osteoide Gewebe des Dentale und die Zähne wohl noch eine geraume Zeit, vermöge ihrer festen Konsistenz, den auflösenden Zellen des Granulationsgewebes Widerstand zu bieten vermögen.

Uebersehen wir das Verhalten des Implantates als ganzes, so muss doch für alle Fälle der Versuch konstatiert werden, dass eine Verbindung mit den umgebenden Teilen des Mutterbodens überall mehr oder weniger eingetreten ist, die sogar teilweise eine innige Verwachsung genannt werden darf. Während nun aber diese Ver-Verwachsung des Implantates mit der Umgebung von den meisten Experimentatoren als ein wenigstens teilweises Gelingen des Versuches betrachtet wird, so glaube ich annehmen zu müssen, dass es sich gewissermassen um eine Vorbereitung zur Resorption der implantierten Gewebe handelt, die darin besteht, möglichst viel Bindegewebe zur Implantationsstelle hinzuschaffen, dem die resorptive Tätigkeit zufällt.

Wenn wirklich eine innige Verwachsung des Mutterbodens mit dem Implantat angestrebt würde, so müsste doch das Bindegewebe

des Implantates an dieser Vereinigung mit derselben Intensität sich beteiligen, wie das des Mutterbodens; tatsächlich aber steht in dieser Beziehung das Bindegewebe des Implantates dem des Mutterbodens bedeutend nach; und so glaube ich denn, dass die bedeutenden Massen von Bindegewebe vom Mutterboden nicht aufgebracht werden, um eine möglichst innige Verwachsung mit dem Fremdkörper zu erzielen, ihn dem eigenen Organismus einzuverleiben, sondern um sich der durch ihn eingetretenen störenden Einflüsse zu erwehren, ihn also aufzulösen, die gestörte Organisation normal wiederherzustellen.

Ribbert sieht die Ursache der Resorption in der mangelnden Ernährung und in der gestörten Funktion Das sind gewiss hauptsächliche Faktoren für das Gelingen einer Transplantation. Aber deren Fehlen ist doch gerade ein Beweis dafür, dass das transplantierte Gewebe an der und der Stelle im fremden Organismus überhaupt nicht vegetieren kann, weil der Mutterboden, dem es übergeben wurde, funktionell gar keine Verwendung für dasselbe hatte und ihm darum auch keine Ernährung zukommen lassen konnte. Das Fortkommen eines Implantates im Mutterboden hängt somit wohl nicht vorzüglich von der ihm innewohnenden Wachstumsenergie und ähnlichen Vorzügen ab, als vielmehr von den verwandtschaftlichen geweblichen und funktionellen Beziehungen des Mutterbodens zu ihm: nur wenn solche ausserordentlich innige sind, wird eine Vereinigung vom Mutterboden und Implantat möglich sein, im andern Falle reagiert der Mutterboden auf die Implantation mit der Bildung von Zellmaterial, das die eingebrachten fremden Gewebe angreift und zur Auflösung bringt, reagiert als gesunder Organismus auf das Eindringen eines fremden Körpers, der seinen Gesamtzustand, seine Organisation schädigen könnte. Bei allen diesen Versuchen, wo auch anscheinende Verwachsung eintrat, wurde denn auch bemerkt, dass, wo Wucherung Platz gegriffen hatte, solche nie ad infinitum geschah. Man bemerkte vielmehr nach einiger Zeit ein Stationärbleiben oder selbst ein allmähliches Resorbiertwerden; die Wucherungen traten meist nur anfangs zu Tage; wenn also anfänglich die dem Gewebe des Implantates innewohnende Selbstdifferenzierungskraft und seine Wachstumsenergie diese günstige Wirkung zu Stande brachten, so musste es doch nach verhältnismässig kurzer Zeit den reaktiven Wucherungen des Mutterbodens unterliegen. Betrachten wir in unsern Fällen kurz noch einmal das Verhalten der Zähne, denen zum ersten Mal bei Transplantationen Beachtung geschenkt wurden, so ist es klar, dass nach den vorangehenden Ueberlegungen die Zähne der Implantate der Resorption verfallen mussten; ihren langen Widerstand gegenüber den resorbierenden Geweben des Mutterbodens danken sie der harten Konsistenz ihres Vitrodentins. Trotzdem dürfte es nicht ein hoffnungloses Unternehmen sein, die Transplantation von Einzelzähnen auf gewissen Jugendstadien zu versuchen. Die Möglichkeit zu einem solchen Vorgehen wäre an verschiedene Bedingungen geknüpft, einmal an die Wahl des geeigneten Stadiums, sodann an die Isolation des Transplantates, drittens an die Gelegenheit zur Funktion für das wachsende Organ.

Wenn wir beim Zahn nicht mehr die Hartsubstanz als das wesentliche ansehen, sondern nur als das physiologische Endprodukt der Tätigkeit eines lebenden Gewebes, so werden wir den Weichteilen, aus denen sie hervorgeht, eine umso grössere Bedeutung beilegen, wo es sich darum handelt, die Entwicklung dieser Hartsubstanzen bei einem andern Organismus durch Implantation zu ermöglichen. Ist damit die Hoffnung auf Erzeugung von Zähnen eingeschränkt, so werden die Chancen dadurch etwas verbessert, dass die spezifischen Eigentümlichkeiten des Organismus nicht mehr so hoch anzuschlagen sind, sondern dass es gelingt, Gewebe von Tierformen miteinander zu verbinden, die nicht derselben Klasse oder Gattung angehören.

Anhang.

Das Auftreten von Kieferzähnen bei Gobio fluviatilis.

Die zahnlosen Kiefer gelten bekanntlich als ein wesentliches Charakteristikum der Familie der Cypriniden, wo die Bezahnung überall auf die Ossa pharyngealia beschränkt angenommen wird. Es finden sich dort jene grossen, auf das Kauen von Pflanzen eingerichteten Mahlzähne, die zur Einteilung der Familie in Gattungen und Arten dienstbar gemacht worden sind. Es scheint aber, dass die Cypriniden im einzelnen nicht mehr auf den Besitz von Zähnen in den Kiefern untersucht worden sind, oder doch nur mikroskopisch. Daher war ich auf das höchste überrascht, als ich bei einer mikroskopischen Untersuchung an Köpfen von Gobio fluviatilis Gebilde wahrnahm, die nicht anders, denn als Zähne gedeutet werden konnten. Darauf hin begann ich in der Literatur nachzuschlagen, ob sich irgend eine diesbezügliche Angabe vorfinde. Ich konsultierte die zusammenfassenden Arbeiten von Blanchard: Les poissons des eaux douces de la France, Bloch: Oekonomische Naturgeschichte der Fische Deutschlands, Fatio: Histoire naturelle des poissons de la Suisse, Siebold: Die Süsswasserfische Mitteleuropas, Heckel und Kner: Die Süsswasserfische der österreichischen Monarchie mit Rücksicht auf die angrenzenden Länder, Rapp: Die Fische des Bodensees, ohne Erfolg. In diesen Arbeiten hätte sich ganz sicher etwas von der Kieferbezahnung finden müssen, wenn eine solche bei Cyprinoiden bekannt geworden wäre. Der Sachverhalt, wie er sich mir bei näherem Studium darbot, ist der folgende:

Die Zähne, die auf der einen Hälfte des Unterkiefers in grosser Zahl, ich zählte ungefähr hundert, lassen keine bestimmte Anordnung erkennen; sie sind regellos auf dem Dentale zerstreut. Die Zähne sind sehr klein, und ragen mit ihren Spitzen nicht über die Mundschleimhaut hinaus, sie sind deshalb mikroskopisch nicht zu beobachten, worin auch der Grund liegen dürfte, dass sie bis jetzt unbeachtet blieben. Die Zähne sind mit dem Knochen an ihrer Basis verwachsen, das Dentin ist als ziemlich breiter Ring ausgeschieden; an den Spitzen der Zähne sind Ameloblasten beschäftigt, Schmelz auszuscheiden, wie sich daran erkennen lässt, dass sie vom Dentin durch eine helle Zone getrennt sind, welche die für die Schmelzbildung typische Wabenstruktur erkennen lässt. Von der Pulpa aus entsenden die Odontoblasten Ausläufer in das Dentin, das deshalb Röhrchenstruktur erhält und als Vasodentin anzusprechen ist. Individuen, an denen

ich die Zähne beobachtete, waren ausgewachsene Tiere von ungefähr 14 cm Länge; die minime Grösse der Zähne deutet darauf hin, dass sie ausser Funktion gesetzt sind. Ich versuchte dieses Auftreten von Zähnen mit Sexualcharakteren in Zusammenhang zu bringen, doch konnte ich zu keinem Resultate gelangen, ich fand sogar bei einigen jüngeren und älteren Exemplaren überhaupt keine Zähne. Ich be-

Rechte Unterkieferhälfte eines Exemplars von Gobio fluviatilis.
Z: Zähne.

gnüge mich damit, hier die Tatsache festgelegt zu haben, dass bei einem Vertreter der Familie der Cyprinoiden Kieferzähne auftreten und muss es andern Arbeiten überlassen, daran weitere Untersuchungen anzuknüpfen, die Embryonalstadien dieser Fische zu beobachten, u. a.; auch weist dieser Fund die Untersuchungen auf andere Gattungen der Cyprinoiden hin, bei denen durch mikroskopische Betrachtung möglicherweise ebenfalls unvermutet Zahngebilde zum Vorschein kommen könnten.

Ich, Otto Gross, bin geboren am 19. Oktober 1881 in St. Gallen. Meine Schulbildung genoss ich in Basel, wo ich im Herbst 1899 an der oberen Realschule die Maturitätsprüfung bestand. Im Wintersemester 1899/1900 bezog ich die Universität Basel, um mich dem Studium der Naturwissenschaften, speziell der Zoologie zu widmen. Ich besuchte das zoologische Laboratorium, wo ich unter der Anleitung der Herren Professoren Dr. F. Zschokke und Dr. R. Burckhardt arbeitete: ferner besuchte ich die Vorlesungen der Herren Proff. Drs. Hagenbach-Bischoff, J. Piccard, W. Schimper, Fischer, J. Kollmann, H. Corning, C. Schmidt und H. Kinkelin. Es sei mir gestattet, an dieser Stelle meinen verehrten Lehrern meinen Dank auszusprechen für den Unterricht, den sie mir zuteil werden liessen.

Im Jahre 1902 wurde ich Bürger des Kantons Basel-Stadt.

Literatur-Verzeichnis.

Arnold, J.: Epithelregeneration. Archiv. pathol. Anat. Bd. XLVI.

Aschoff, L.: Regeneration und Hypertrophie. Ergebn. allg. pathol. Morph. und Phys. 1895 u. 1898.

Barfurth, D.: Die Erscheinungen der Regeneration bei Wirbeltierembryonen. Handbuch vergl. experiment. Entw. mech. der Wirbeltiere. 17. Lieferung.

— — Zur Regeneration der Gewebe. Archiv mikr. Anat. Bd. XXXVII. 1891.

— — Versuche zur funktionellen Anpassung. Ebenda 1891.

— — Die experimentelle Regeneration überschüssiger Gliedmassenteile (Polydactylie) bei den Amphibien Archiv Entw. mech. Bd. I. 1894.

— — Die Herstellung der cauda bifida bei Amphibienlarven. Ebenda Bd. IX. 1899.

— — Ist die Regeneration vom Nervensystem abhängig? (Nach eigenen und nach Versuchen von R. Rubin). Sitz.-Ber. Naturf. Ges. Rostock und Verh. Anat. Ges. 1901.

Birsch-Hirschfeld, A. und Garten, S.: Ueber das Verhalten implantierter embryonalen Zellen im erwachsenen Tierkörper. Beitr. pathol. Anat. Bd. XXVI. 1899.

Born, G.: Ueber Verwachsungsversuche mit Amphibienlarven. Arch. Entw. mech. Bd. IV. 1897.

Broussonet: Observations sur la régénération de quelques parties du corps des poissons. Hist. de l'Acad. Roy. des sciences. 1786.

Burckhardt, R.: Die Entwicklungsgeschichte der Verknöcherungen des Integuments und der Mundhöhle der Wirbeltiere. O. Hertwig, Handb. vergl. experim. Entw. Lehre Wirbeltiere. Jena, 1902.

Driesch, H.: Resultate und Probleme der Entwicklungsphysiologie der Tiere. Ergebn. der Anat. und Entw. Bd. VIII. 1898.

— — Die organischen Regulationen. Vorbereitungen zu einer Theorie des Lebens. Leipzig. 1901.

Friedmann, G.: Beiträge zur Zahnentwicklung der Knochenfische. Morpholog. Arbeiten. Bd. VII, 3. 1897.

Hertwig, O.: Ueber den Bau und die Entwicklung der Placoidschuppen und Zähne der Selachier. Jen. Ztschr. für Naturwiss. Bd. VIII. 1874.

— — Neuere Experimente über das Regenerations- und Gestaltungsvermögen der Organismen. Berlin. Klin. Woch. Bd. XXXI. 1894.

— — Ueber das Zahnsystem der Amphibien und seine Bedeutung für die Genese des Skeletts der Mundhöhle. Arch. f. mikr. Anat. Bd. XI. 1874.

Kochs, W.: Versuche über die Regeneration von Organen bei Amphibien. Arch. mikr. Anat. Bd. XLIX. 1897.

Kopsch, Fr.: Experimentelle Untersuchungen über den Keimhautrand der Salmoniden. Verh. Anat. Ges. Berlin, 1896.

Loeb, Leo: Ueber die Regeneration des Epithels. Archiv Entw. mech. Bd. VI. 1898.

— — Ueber die Transplantation von weisser Haut auf einem Defekt in schwarzer Haut und umgekehrt am Ohr des Meerschweinchens. Ebenda Bd. VI. 1897.

Lubarsch, O.: Ueber Gewebsembolien u. Gewebsverlagerungen. Verh. Deutsch. pathol. Ges. 1899.

Morgan, T. H.: Regeneration in Teleosts. Archiv Entw. mech. Bd. X. 1900.

Nauwerck, C.: Ueber Muskelregeneration nach Verletzungen. Jena, 1890.
Nusbaum, J. und Sidoriak, S.: Beiträge zur Kenntnis der Regenerationsvorgänge nach künstlichen Verletzungen bei älteren Bachforellenembryonen. Archiv Entw. mech. Bd. X. 1900.
Rabl, C., Homologie und Eigenart. Verh. Deutsch. pathol. Ges. München. Bd. II. 1899.
Ribbert H., Beiträge zur kompensatorischen Hypertrophie und zur Regeneration. Archiv Entw. mech. Bd. I. 1895.
— — Ueber die Entstehung der Geschwülste. Deutsch med. Woch. 1895.
— — Ueber Veränderungen transplantierter Gewebe. Archiv Entw. mech. Bd. VI. 1895.
Röse, C., Ueber die Zahnentwicklung der Fische. Anat. Anz. Bd. IX. 1894 v. III.
— — Ueber die verschiedenen Abänderungen der Hartgewebe bei niederen Wirbeltieren. Anat. Anz. Bd. XIV. 1897.
Roux, W.: Für unser Programm und seine Verwirklichung. Archiv Entw. Mech. Bd. V. 1897.
Saltykow, S.: Ueber Transplantation zusammengesetzter Teile. Archiv Entw. mech. Bd. IX. 1900.
Schaper, A.: Experimentelle Studien an Amphibienlarven. I. Archiv Entw. Mech. Bd. V. 1897.
Schleipp: Die Entwicklung der Kopfknochen bei dem Lachs und der Forelle. Inaug.-Diss. Freiburg i. Br. Anat. Hefte. 1903.
Tomes, Ch.: On the development of teeth of fishes. Philos. Trans. London. 1876.
Tornier, G.: Ueber Hyperdactylie, Regeneration und Vererbung. Mit Experimenten. Archiv Entw. mech. Bd. III. 1896 und B. IV. 1896.
Wolff, G.: Entwicklungsphysiologische Studien. I. Die Regeneration der Urodelenlinse. Archiv Entw. mech. Bd. I. 1894. II. Weitere Mitteilungen zur Regeneration der Urodelenlinse. Ebenda Bd. XII. 1901.